FACULTÉ DE MÉDECINE DE PARIS

Année 1962

N° 894

# THÈSE

POUR LE

# DOCTORAT EN MÉDECINE

Jean-Marie BRIOTET

Externe des Hôpitaux de Paris

Né, le 22 Février 1932, à PARIS XVè

Présentée et soutenue publiquement le :

## LES STENOSES AORTIQUES SUPRA-VALVULAIRES

A propos d'une Observation

Président : Mr. LENEGRE, Professeur

ÉDITIONS A. G. E. M. P. — 8, RUE DANTE · PARIS-Ve

FACULTÉ DE MÉDECINE DE PARIS

# THÈSE

N°

POUR LE

# DOCTORAT EN MÉDECINE

Jean-Marie BRIOTET

Externe des Hôpitaux de Paris

Né, le 22 Février 1932, à PARIS XVè

Présentée et soutenue publiquement le :

BIBLIOTHÈQUE

## LES STENOSES AORTIQUES SUPRA-VALVULAIRES

A propos d'une Observation

Président : Mr. LENEGRE, Professeur

ÉDITIONS A. G. E. M. P. — 8, RUE DANTE · PARIS-Ve

R. UNIV.
BIBLIOTHEEK
LEIDEN

1-2-1962

## PROFESSEURS HONORAIRES :

MM. Alajouanine (T.), Aubin (A.), Bénard (H.), Bulliard (H.), Cadenat (F.), Chabrol (E.), Champy (C.), Debré (R.), Fey (B.), Gastinel (P.), Halphen (E.), Hazard (R.), Heuyer (G.), Lantuejoul (P.), Laroche (G.), Lévy-Solal (E.), Lian (C.), Mathieu (P.), Mocquot (P.), Mondor (H.), Monod (R.), Moreau (R.), Moulonguet (P.), Olivier (E.), Pasteur Valléry-Radot, Petit-Dutaillis (D), Quénu (J.), Richet (C.), Senèque (J.), Strohl (A.), Tanon (L.).

DOYEN . . . . . Léon BINET.
*Membre de l'Institut*

1er ASSESSEUR . . . . . Jean VERNE
2e ASSESSEUR . . . . . Gaston CORDIER

## I. — PROFESSEURS

### 1° CHAIRES DE SCIENCES FONDAMENTALES

a) **Professeurs titulaires :**

| | MM. |
|---|---|
| Anatomie | DELMAS (A.) |
| Anatomie pathologique | DELARUE (J.) |
| Anesthésiologie | BAUMANN (J.) |
| Biochimie médicale | JAYLE (M.-F.)<br>SCHAPIRA (G.) |
| Biologie appliquée à l'Education physique et aux Sports | CHAILLEY-BERT (P.) |
| Biologie médicale | FAUVERT (R.) |
| Cancérologie médicale et sociale | BERNARD (J.) |
| Embryologie | GIROUD (A.) |
| Histoire de la médecine et de la chirurgie (Lariboisière) | N... |
| Histologie | VERNE (J.) |
| Hygiène et médecine préventive | JOANNON (P.) |
| Médecine du Travail | DESOILLE (H.) |
| Médecine légale | PIEDELIÈVRE (R.) |
| Microbiologie (Bactériologie et virologie) | FASQUELLE (R.) |
| Parasitologie | GALLIARD (H.) |
| Pathologie chirurgicale | HUGUIER (J.) |
| Pathologie exotique | LAVIER (G.) |
| Pathologie expérimentale et comparée | MERKLEN (F.-P.) |
| Pathologie médicale | MILLIEZ (P.) |
| Pathologie respiratoire | TURIAF (J.) |
| Pathologie et thérapeutique générales | BOUDIN (G.) |
| Pharmacologie | CHEYMOL (J.) |
| Physiologie | BINET (L.)<br>BARGETON (D.) |
| Physiologie et pathologie obstétricale | LEPAGE (F.) |
| Physique médicale | DOGNON (A.)<br>DJOURNO (A.) |
| Radiologie médicale | DESGREZ (H.) |
| Technique chirurgicale et Chirurgie expérimentale | N... |
| Thérapeutique | CONTE (M.) |

b) **Professeurs à titre personnel :**

| | |
|---|---|
| Biochimie médicale | DESGREZ (P.)<br>POLONOVSKI (J.) |
| Biologie médicale | BOURLIÈRE (F.) |
| Embryologie | TUCHMANN (H.) |
| Hygiène et médecine préventive | DEPARIS (M.) |
| Parasitologie | BRUMPT (L.-C.) |
| Pathologie chirurgicale | LAURENCE (G.) |
| Pharmacologie | LÉVY (Mlle J.) |
| Physiologie | PARROT (J.) |
| Physique médicale | KELLERSHOHN (L.) |

## 2° CHAIRES DE SCIENCES CLINIQUES

### a) Professeurs titulaires :

| | | MM. |
|---|---|---|
| Clinique carcinologique chirurgicale (Necker) | | REDON (H.) |
| Clinique cardiologique (Broussais) | | MOUQUIN (M.) |
| Cliniques chirurgicales | Beaujon | LORTAT-JACOB (J.-L.) |
| | Cochin | LEGER (L.) |
| | Hôtel-Dieu | PATEL (J.) |
| | Pitié | CORDIER (G.) |
| | Saint-Antoine | GOSSET (J.) |
| | Salpêtrière | SICARD (A.) |
| | Tenon | OLIVIER (Cl.) |
| Clinique de chirurgie infantile et orthopédique (Enfants Malades) | | FÈVRE (M.) |
| Clinique chirurgicale orthopédique et réparatrice (Cochin) | | MERLE d'AUBIGNÉ (R.) |
| Clinique de chirurgie cardio-vasculaire (Broussais) | | GAUDART d'ALLAINES (F. de) |
| Clinique de chirurgie pleuro-pulmonaire (Laennec) | | MATHEY (J.) |
| Clinique endocrinologique (Pitié) | | DECOURT (J.) |
| Clinique de Génétique médicale (Enfants-Malades) | | LAMY (M.) |
| Clinique gynécologique (Broca) | | FUNCK-BRENTANO (P.) |
| Clinique des maladies cutanées et syphilitiques (Saint-Louis) | | DEGOS (R.) |
| Clinique des maladies des Enfan's (Enfants-Malades) | | CATHALA (J.) |
| Clinique des maladies infectieuses (Claude-Bernard) | | MOLLARET (P.) |
| Clinique des maladies mentales et de l'encéphale (Sainte-Anne) | | DELAY (J.) |
| Cinique des maladies métaboliques (Necker) | | HAMBURGER (J.) |
| Clinique des maladies du sang (Broussais) | | MARCHAL (G.) |
| Clinique des maladies du système nerveux (Salpêtrière) | | CASTAIGNE (P.) |
| Cliniques médicales | Boucicaut | LENÈGRE (J.) |
| | Broussais | SOULIÉ (P.) |
| | Cochin | JUSTIN-BESANÇON (L.) |
| | Cochin | BROUET (G.) |
| | Hôtel-Dieu | BARIÉTY (M.) |
| | Lariboisière | SÈZE (S. de) |
| | Pitié | DREYFUS (G.) |
| | Saint-Antoine | KOURILSKY (R.) |
| Clinique médicale d'hydrologie thérapeutique et climatologie (Bichat) | | DEBRAY (C.) |
| Clinique médicale propédeutique (Broussais) | | GENNES (L. de) |
| Clinique médico-sociale du diabète sucré et des maladies de la nutrition (Hôtel-Dieu) | | DEROT (M.) |
| Clinique de neuro-chirurgie (Pitié) | | DAVID (M.) |
| Clinique neurologique (Salpêtrière) | | GARCIN (R.) |
| Cliniques obstétricales | Baudelocque | LACOMME (M.) |
| | Foch (Suresnes) | MERGER (R.) |
| Clinique obstétricale et gynécologique (Port-Royal) | | VARANGOT (J.) |
| Clinique ophtalmologique (Hôtel-Dieu) | | RENARD (G.) |
| Clinique oto-rhino-laryngologique (Lariboisière) | | AUBRY (M.) |
| Clinique de pédiatrie et de puériculture (Saint-Vincent-de-Paul) | | LELONG (M.) |
| Clinique de pédiatric sociale (Enfants-Malades) | | MARIE (J.) |
| Clinique de pneumo-phtisiologie (Laennec) | | BERNARD (E.) |
| Clinique de neuro-psychiatrie infantile (Salpêtrière) | | MICHAUX (L.) |
| Clinique de rhumatologie médicale et sociale (Cochin) | | COSTE (F.) |
| Clinique stomatologique (Pitié) | | DECHAUME (M.) |
| Clinique thérapeutique chirurgixale (Vaugirard) | | ROUX (M.) |
| Clinique thérapeutique médicale (Saint-Antoine) | | LEMAIRE (A.) |
| Clinique toxicologique | | GAULTIER (M.) |
| Clinique traumatologique | | PADOVANI (P.) |
| Séméiologie médicale | | DOMART (A.) |
| Séméiologie et clinique chirurgicales | | POILLEUX (F.) |
| Clinique urologique (Necker) | | COUVELAIRE (R.) |
| Hygiène et clinique de la première enfance (Trousseau) | | TURPIN (R.) |

### b) Professeurs à titre personnel :

| | |
|---|---|
| Médecine | BOUR (H.)<br>LHERMITTE (F.)<br>PEQUIGNOT (H.) |

## II. — PROFESSEURS SANS CHAIRE, PROFESSEURS AGRÉGÉS ET MAITRES DE CONFÉRENCES - AGRÉGÉS

| | MM. |
|---|---|
| Anatomie | CABROL (C.)<br>COUINAUD (C.)<br>GILLOT (C.)<br>OLIVIER (G.) |
| Anatomie pathologique | GAUTHIER-VILLARS (Mlle P.) pr. s. ch.<br>ABELANET (R.)<br>BUSSER (F.)<br>CHOMETTE (G.)<br>GOUYGOU (Ch.), m. conf.<br>NEZELOFF (Ch.)<br>ORCEL (L.)<br>PAILLAS (J.) |
| Anesthésiologie | KERN (E.)<br>VOURC'H (G.) |
| Bactériologie | BARBIER (P.)<br>CHRISTOL (D.)<br>LE MINOR (L.)<br>TOURNIER (P.) |
| Biochimie médicale | BADLIEU (Et. m. conf.<br>BOURILLON (R.)<br>CARTIER (P.)<br>DREYFUS (J.-Cl.)<br>GONNARD (P.)<br>KRUH (J.)<br>JEROME (H.) |
| Biologie appliquée à l'Education Physique et aux Sports | PLAS (F.) |
| Carcinologie | BOIRON (M.)<br>DENOIX (P.)<br>MATHE (G.)<br>SELIGMANN (M., |
| Dermato-Syphiligraphie | CIVATTE (J.)<br>DUPERRAT (B.) |
| Electro-Radiologie | LEDOUX-LEBARD (G.) |
| Hématologie | BESSIS (M.)<br>BILSKI-PASQUIER (G.)<br>DAUSSET (J.)<br>DUHAMEL (G.) |
| Histologie | COUJARD (R.), pr. s. ch.<br>MAROIS (M.)<br>RACADOT (J.) |
| Hydrologie | BESANÇON (F.)<br>CORNET (A.) |
| Hygiène | BOYER (J.) pr. s. ch.<br>BLANCHER (G.)<br>CORRE-HURST (Mme L.)<br>SAPIN-JALOUSTRE (H.) |
| Maladies infectieuses | BASTIN (R.)<br>DUPONT (V.) |
| Médecine légale | DEROBERT (L.), pr. s. ch.<br>FOURNIER (E.)<br>GUENIOT (M.)<br>HADENGUE (A.) |
| Médecine du travail | ALBAHARY (C.) |
| Neuro-chirurgie | PERTUISET (B.) |
| Obstétrique | GRANJON (A.)<br>HERVET (E.)<br>LE LORIER (G.)<br>LEVY (J.)<br>MORIN (P.)<br>MUSSET (R.)<br>ROBEY (M.)<br>SENEZE (J.)<br>SUREAU (C.)<br>THOYER-ROZAT (J.) |
| Ophtalmologie | BRÉGEAT (P.)<br>DUBOIS (A.)<br>SARAUX (H.) |

| | MM. |
|---|---|
| Orthopédie | JUDET (R.)<br>MEARY (R.)<br>POSTEL (M.)<br>RAMADIER (J.) |
| Oto-rhino-Laryngologie | DEBAIN (J.)<br>PIALOUX (P.) |
| Parasitologie | GOLVAN (Y.)<br>LAPIERRE (J.) |
| Pathologie chirurgicale | BARCAT (J.)<br>BINET (J.-P.)<br>CAUCHOIX (J.)<br>CERBONNET (G.)<br>CHATELIN (C.-L.)<br>DUBOST (Ch.)<br>DUBOST (Cl.)<br>FAUREL (J.)<br>FLABEAU (F.)<br>GARBAY (M.)<br>GARNIER (H.)<br>(Cl. de) GAUDART-d'ALLAINES<br>GERMAIN (A.)<br>LATASTE (J.)<br>LEVEQUE (B.)<br>LOYGUE (J.)<br>MERCADIER (M.)<br>NATALI (J.)<br>PELLERIN (D.)<br>PERROTIN (J.)<br>ROBERT (H.)<br>THOMERET (G.) |
| Pathologie exotique | SCHNEIDER (J.) |
| Pathologie expérimentale | BENHAMOU (J.-P.)<br>BERTHAUX (P.)<br>BOIVIN (P.)<br>CROSNIER (J.)<br>HARTMANN (L.)<br>LŒPER (J.)<br>MAURICE (J.)<br>MIKOL (Cl.)<br>RICHET (G.) |
| Pathologie médicale | AUSSANNAIRE (M.)<br>BOUVIER (J.)<br>BOUVRAIN (Y.)<br>BRICAIRE (H.)<br>BRISSAUD (H.)<br>BROCARD (H.)<br>BUGE (A.)<br>CATINAT (J.)<br>CHRÉTIEN (J.)<br>COBLENTZ (B.)<br>CONTAMIN (F.)<br>COURY (C.)<br>ÉTIENNE (J.-P.)<br>FREZAL (J.)<br>FRITEL (D.)<br>HENNEQUET (A.)<br>HIMBERT (J.)<br>HOUSSET (E.)<br>LAROCHE (Cl.)<br>LESOBRE (R.)<br>MACREZ (C.)<br>MOREAU (L.)<br>NICK (J.)<br>ROYER (P.)<br>TOURNEUR (R.)<br>WOLFROMM (R.) |
| Pédiatrie-Puériculture | JOSEPH (R.)<br>LAFOURCADE (J.)<br>LEPERCQ (G.)<br>MANDE (R.)<br>MOZZICONACCI (P.)<br>POLONOVSKI (C.)<br>ROSSIER (A.)<br>VIALATTE (J.) |

| | MM. |
|---|---|
| Pharmacologie | BOISSIER (J.)<br>LECHAT (P.) |
| Physiologie | BARRES (G.)<br>DEJOURS (P.)<br>DURAND (J.)<br>GIRARD m. conf.<br>HUGELIN (A.)<br>SCHERRER (J.) |
| Physique médicale | CHANTEUR (J.)<br>COUGEROT (L.), m. conf. pr. s. ch.<br>GREMY (F.) m. conf.<br>MILHAUD (G.)<br>PELLERIN (P.)<br>ROUCAYROL (J.-Cl)<br>TUBIANA (M.) m. conf. |
| Pneumo phtisiologie | KREIS (B.)<br>MEYER (A.)<br>RENAULT (P.) |
| Psychiatrie | PICHOT (P.) |
| Psychiatrie infantile | DENIKER (P.)<br>DUCHE (D.)<br>FLAVIGNY (H.)<br>LAPRESLE (J.) |
| Rhumatologie | DELBARRE (F.) |
| Stomatologie | CERNEA (P.)<br>CHAPUT (Mme A.) m. c. agr.<br>GRELLET (M.) |
| Thérapeutique | CHASSAGNE (P.)<br>LAMOTTE (M.)<br>MARCHE (J.) |
| Urologie | AUVERT (J.)<br>MOULONGUET (A.<br>QUENU (L.) |

## III. — PROFESSEURS SANS CHAIRE ET AGRÉGÉS CHARGÉS DE COURS DE CLINIQUE ANNEXE à titre permanent.

| | MM. |
|---|---|
| Anatomie | DEBEYRE (J,) |
| Clinique chirurgicale | ABOULKER (P.)<br>AMFLINE (A), pr. s. ch.<br>VERNE (J.-M.) |
| Clinique médicale | PERRAULT (M.)<br>RAMBERT (P.)<br>THIEFFRY (S.) |
| Clinique obstétricale | GRASSET (J.)<br>MAYER (M.) |
| Clinique ophtalmologique | DESVIGNES (P.)<br>OFFRET (G.) |
| Clinique oto-rhino-laryngologique | MADURO (R.) |
| Clinique pédiatrique et puériculture | LAPLANE (R.) |
| Clinique psychiatrique | BARUK (H.) |
| Clinique urologique | KUSS (R.) |

## IV. — PROFESSEURS DÉTACHÉS DANS LES UNIVERSITÉS ÉTRANGÈRES

Bactériologie . . . . . HAUDUROY (P.) Pr. s. ch.

Pathologie chirurgicale . . . . . RUDLER (J.) Pr. s. ch.

V. - CHARGÉS DE COURS D'HYGIÈNE SCOLAIRE ET UNIVERSITAIRE . . . BOLTANSKI (E.), LAUNAY (C.)

Secrétaire général de la Faculté . . . . . M. LENA (J.)

Secrétaire principal . . . . . Mlle CHAINTREUIL (G.)

Conservateur en Chef de la Bibliothèque . . . Conservateur du Musée d'Histoire de la Médecine . . . . . M. le Docteur HAHN (A.)

Conservateur . . . . . Mlle DUMAITRE (P.)

Bibliothécaires . . . . . Mmes CONTET (J.), FORGET (F.), Mlles LAURENT (H.), LE NOIR (G.), QUIÉVREUX (E.)

*Par délibération en date du 9 décembre 1798, l'Ecole a arrêté que les opinions émises dans les dissertations qui lui seront présentées, doivent être considérées comme propres à leurs auteurs et qu'elle n'entend leur donner aucune approbation ni improbation.*

A mes Parents

A ma femme

A mes enfants

A ma famille

A mes amis.

A Monsieur le Professeur J. LENEGRE

Professeur de Clinique Médicale
à l'Hôpital Boucicaut
Médecin des Hôpitaux
Officier de la Légion d'Honneur

Qui nous a fait le grand honneur d'accepter la présidence de cette thèse.

La puissance et la précision de son enseignement nous ont profondément marqué.

Qu'il veuille bien trouver ici le témoignage de notre respectueuse reconnaissance.

A Monsieur le Professeur M. MOUQUIN

Professeur de Clinique Cardiologique

Médecin des Hôpitaux

Officier de la Légion d'Honneur

Qui a bien voulu nous accueillir dans son service.

Qu'il veuille bien agréer l'expression de notre respectueuse gratitude.

A Monsieur le Professeur Agrégé Ch. DUBOST

Chirurgien des Hôpitaux.

Qui nous a permis de travailler sous sa direction au Centre Chirurgical Marie Lannelongue.

Qu'il veuille bien trouver ici le témoignage de notre respectueuse gratitude.

A Monsieur le Docteur René SAUVAGE

Chirurgien des Hôpitaux

Respectueux hommages.

A Monsieur le Professeur Agrégé P. MAURICE

Médecin des Hôpitaux

Qui nous a inspiré le sujet de cette thèse.

La méthode qu'il nous a quotidiennement enseignée nous restera toujours.

Qu'il veuille bien agréer l'expression de nos respectueux remerciements.

A Monsieur le Docteur GROSGOGEAT

Ancien Interne des Hôpitaux de Paris
Ancien Chef de Clinique à la Faculté

A Monsieur le Docteur LOCKHART

Ancien Interne des Hôpitaux de Paris
Chef de Clinique à la Faculté

Leurs conseils précieux et leur aide nous ont permis la réalisation de ce travail.

Qu'ils veuillent bien croire à notre reconnaissance et à notre grande estime.

A Monsieur le Docteur SCEBAT

Médecin Assistant des Hôpitaux

Qui nous a apporté son aide précieuse dans la part hémodynamique de ce travail

A Monsieur le Docteur Ph. BLONDEAU

Chirurgien des Hôpitaux

Qui nous a conseillé.

A Monsieur le Docteur IRIS

Auquel revient l'interprétation histologique de ce travail.

A Monsieur le Docteur Ph. MOREAU

Médecin des Hôpitaux

En remerciement des conseils qu'il nous a donnés.

A Monsieur le Docteur HEIM DE BALSAC

Médecin Cardiologue du Centre Chirurgical Marie Lannelongue

Ancien Chef de Laboratoire à la Faculté

Nous n'oublierons jamais ce que nous lui devons.

Qu'il veuille bien agréer l'expression de notre respectueux attachement.

A Monsieur le Docteur ISORNI

Médecin Chef de Service du

Centre de Cardiologie de l'Hôpital de Versailles

Dans son service nous avons été initié à la cardiologie

Respectueux hommages

A Monsieur le Docteur Cl. PIOT

Médecin Cardiologue du Centre de Chirurgie Marie Lannelongue

Qu'il soit remercié ici de ses encouragements, de son aide amicale et de tout ce qu'il nous a appris.

A mes Conférenciers

Monsieur le Docteur Ph. GURAN

Ancien Interne des Hôpitaux de Paris

Ancien Chef de Clinique à la Faculté

Monsieur le Docteur J.P. BENHAMOU

Professeur agrégé de Pathologie expérimentale

Médecin Assistant des Hôpitaux

En témoignage de reconnaissance.

# LES STENOSES AORTIQUES SUPRA-VALVULAIRES

## A propos d'une Observation

---

# INTRODUCTION

Le terme de sténose supra-valvulaire de l'aorte désigne toute lésion diminuant de façon permanente la lumière du vaisseau immédiatement au-dessus des valvules sigmoïdes.

Répondant à cette définition, deux variétés s'opposent :
d'une part, les bandes tendues en travers de l'aorte, d'autre part, les rétrécissements circulaires.

Cette localisation supra-valvulaire du rétrécissement aortique a fait l'objet de publications anatomo-pathologiques depuis un peu moins d'un siècle. L'intérêt récent qu'elle suscite est lié aux progrès des explorations hémodynamiques et angiocardiographiques et à ceux de la chirurgie cardiaque.

L'observation d'une malade suivie dans le Service de notre Maître, le Professeur LENEGRE à la Clinique médicale de l'Hôpital Boucicaut, est à l'origine de ce travail dans lequel seront étudiés quarante trois cas antérieurement publiés.

Successivement seront exposés :

- un rappel historique
- l'observation de ce cas personnel
- les données cliniques et évolutives tirées des cas précédemment publiés,
- les différentes techniques permettant le diagnostic,
- un essai d'interprétation physiopathologique,
- les indications opératoires et le traitement chirurgical.

# CHAPITRE I

## HISTORIQUE

La localisation supra-valvulaire constitue un petit chapitre dont les pages sont dispersées tout au long de l'histoire du rétrécissement aortique.

A - Les grandes étapes de celle-ci seront donc d'abord rappelées :

-Etude clinique de la maladie par GALLAVARDIN (1906-1930)

- Mise en évidence des calcifications à l'examen radioscopique par SOSMANN (19330

- Travaux électrocardiographiques relatifs au rétrécissement aortique de l'Ecole mexicaine (1951-1952)

- Débuts de la chirurgie à l'aveugle sur des rétrécissements aortiques par BAILEY (1953)

- Etudes d'ensemble du rétrécissement aortique en France en 1955 :

. LENEGRE, MAURICE, GERBAUX, COBLENTZ, d'après une série de 276 cas.

. NORMAND dont la thèse est consacrée aux rétrécissements sigmoïdiens et à leurs indications opératoires d'après une ; série de 277 cas.

- et récemment, application de la chirurgie sous contrôle de la vue à la réparation du rétrécissement aortique,

- et pratique courante du cathétérisme gauche, de l'angiocardiographie, et de la cinéangiocardiographie sélective gauche.

- différenciation de deux localisations particulières du rétrécissement aortique :

. sous orificielle en diaphragme,

. infundibulaire, par hypertrophie musculaire

B - L'histoire de la sténose supra-valvulaire passe par deux périodes :

- la première : anatomo-pathologique, commence avec la description par ARCHER (1876) d'une bande à bords libres tendue entre deux commissures de l'orifice aortique. Six auteurs publient par la suite des lésions analogues : ROHRLE (1896), HEKTOEN (1901), LUCKCH (1912), WEINSTEIN (1927), BRODY (1942), TORRES et CALVACANTI (1953).

MONCKEBERG (1907), à l'autopsie d'un sujet mort de rupture d'anévrysme de l'aorte, trouve un rétrécissement en diaphragme.

MENCARELLI (1930), décrit une lésion identique sous le terme de rétrécissement supra valvulaire.

LEV (1953), CHEU (1957), BURRY (1958), SISMANN et coll. (1959) publient de nouveaux cas anatomo-cliniques.

- la deuxième période est celle des techniques modernes hémodynamiques et chirurgicales. Jusqu'en 1960, la sténose supra valvulaire est une découverte opératoire (KIRKLIN, DENIE et coll., WILLIAMS et coll., KREEL). Il en est ainsi dans deux cas de SOULIE rapportés dans la thèse de GUEDE. Depuis 1960, un certain nombre de cas ont été publiés dans lesquels le siège supra valvulaire de la sténose aortique avait été précisé avant l'intervention par le cathétérisme et par l'opacification sélective des cavités gauches. (MORROW et coll., Mc GOON et coll., STARR et coll., SOULIE et coll., HERBST et coll., LOOGEN et coll., WILLIAMS). Ces progrès se soldent par six succès opératoires.

Ainsi, la sténose supra valvulaire de l'aorte, de même que la sténose sous orificielle, doit son intérêt au développement de la chirurgie cardiaque.

TABLEAU HISTORIQUE

| Auteur | Année | Type de rétrécissement | Circonstances de diagnostic |
|---|---|---|---|
| ARCHER | 1876 | Bande élastique | Autopsie |
| ROSENBERG cité par ROHRLE | 1896 | Bande élastique | Autopsie |
| NIKIROFF cité par ROHRLE | 1896 | Bande élastique | Autopsie |
| ROHRLE | 1896 | Bande élastique | Autopsie |
| HEKTOEN | 1901 | Bande élastique (2) | Autopsie |
| MONCKEBERG | 1907 | Rétrécissement circulaire | Autopsie |
| LUCKSCH | 1912 | Bande élastique | Autopsie |
| WEINSTEIN | 1927 | Bande élastique | Autopsie |
| MENCARELLI | 1930 | Rétrécissement circulaire | Autopsie |
| BRODY | 1942 | Bande élastique | Autopsie |
| LEV | 1953 | Rétrécissement circulaire | |
| TORRES et CALVACANTI | 1953 | Bande élastique | Autopsie |
| CHEU et coll. | 1957 | Diaphragmme de 3/4 de cercle | Autopsie |
| BURRY | 1958 | Rétrécissement formé par 2 arêtes fibreuses | Autopsie |
| DENIE et VERHEUGT | 1958 | Rétrécissement circulaire | Intervention chirurgicale |
| KREEL et coll. | 1959 | Rétrécissement circulaire | Intervention chirurgicale |

| Auteur | Année | Type de rétrécissement | Circonstances de diagnostic |
|---|---|---|---|
| SISSMANN et coll. | 1959 | Rétrécissement circulaire | Autopsie |
| MORROW et coll. | 1959 | Rétrécissement circulaire | Angiographie |
| MORROW et coll. | 1959 | Rétrécissement circulaire étendu sur une hauteur de 18 mm | Angiographie |
| MORROW et coll. | 1959 | Rétrécissement circulaire | Intervention |
| LOOGEN er VIETEN | 1959 | Rétrécissement circulaire | Angiographie |
| LOOGEN et VIETEN | 1960 | Rétrécissement circulaire | Angiographie |
| HERBST et BACK | 1960 | Rétrécissement circulaire | Angiographie |
| GUEDE | 1960 | Rétrécissement circulaire | Intervention |
| GUEDE | 1960 | Rétrécissement circulaire | Intervention |
| MAC GOON et coll. | 1961 | Rétrécissement circulaire | Intervention |
| Mac GOON et coll. | 1961 | Rétrécissement circulaire | Cathétérisme Angiographie |
| MAC GOON et coll. | 1961 | Rétrécissement circulaire | Intervention |
| STARR et coll. | 1961 | Rétrécissement circulaire | Cathétérisme et Angiographie |
| DOTTER et coll. | 1961 | Rétrécissement circulaire | Angiographie |
| DOTTER et coll. | 1961 | Rétrécissement circulaire | Angiographie |
| SOULIE | 1961 | Rétrécissement circulaire | Cathétérisme |
| GORDON et coll. | 1961 | | Cathétérisme |
| WILLIAMS et coll. | 1961 | Rétrécissement circulaire et bande associées | Intervention |
| WILLIAMS et coll. | 1961 | Rétrécissement circulaire | Angiographie |
| WILLIAMS et coll. | 1961 | Rétrécissement circulaire | Angiographie |

| Auteur | Année | Type de rétrécissement | Circonstances de diagnostic |
|---|---|---|---|
| WILLIAMS et coll. | 1961 | Rétrécissement circulaire | Cathétérisme |
| PEROU | 1961 | Rétrécissement circulaire | Autopsie |
| PEROU | 1961 | Rétrécissement circulaire | Autopsie |
| BERNADET | 1961 | Rétrécissement circulaire | Cathétérisme et angiographie |
| BERNADET | 1961 | Rétrécissement circulaire | Cathétérisme et angiographie |
| GREECH et coll. | 1962 | Non connu Rétrécissement circulaire vraisemblable. | Cathétérisme |

# CHAPITRE II

## OBSERVATIONS

Madame J..... Ginette, 30 ans, est hospitalisée le 30 mai 1961 pour rétrécissement aortique.

### HISTOIRE DE LA MALADIE

- pas de rubéole maternelle, au cours des premiers mois de la grossesse,
- accouchement normal, cri immédiat, absence de cyanose,
- absence d'antécédents étiologiques : ni rhumatisme articulaire aigu, ni chorée, ni scarlatine, ni angines à répétition.
- découverte à 4 ans, d'un souffle cardiaque lors d'un examen systématique,
- absence de signes fonctionnels dans l'enfance;
- à 25 ans, le diagnostic de rétrécissement aortique est posé à la suite d'une lipothymie,
- quelques mois plus tard, une grossesse est bien supportée avec accouchement par césarienne à terme d'un enfant normal.
- à 29 ans, accentuation des signes électrocardiographiques d'hypertrophie ventriculaire gauche.

### A L'ENTREE DANS LE SERVICE

1°) la malade mesure 1 m 60 et pèse 63 kg.

2°) signes fonctionnels : légère dyspnée d'effort et de décubitus. Ni syncopes, ni douleurs angineuses.

3°) examen du coeur :

- frémissement systolique intense au niveau du deuxième espace intercostal droit, perçu également au deuxième espace intercostal gauche, dans la

région du cou et au creux sus sternal.

- choc de la pointe assez violent, un peu étalé dans le cinquième espace intercostal gauche entre la ligne médioclaviculaire et la ligne axillaire antérieure.

- à l'auscultation, rythme régulier avec quelques extra-systoles : souffle systolique rude, râpeux, maximum au foyer aortique (5 à 6/10), irradiant au foyer pulmonaire (4/10), au foyer xiphoïdien (2/10) perçu également dans le dos et dans l'aisselle droite; deuxième bruit, à peine perceptible au foyer aortique, normal au foyer pulmonaire faible à la pointe.

4°) Electrocardiogramme (figure 1)

- rythme sinusal à 70/minute, entrecoupé de quelques extra-systoles ventriculaires.

Axe de P à + 30, hypertrophie auriculaire gauche, Axe de QRS à + 25°. Axe de T à + 180°, hypertrophie ventriculaire gauche de type systolique : indice de Sokolov à 38. T négatif de V3 à V8, DI à gauche, 0,055 secondes.

5°) Examen radiologique (figure 2)

De face : silhouette cardiaque peu augmentée, debord droit très modéré, crosse aortique petite (il n'y a pas de dilatation du segment initial de l'aorte) arc inférieur gauche normal, poumons, artères pulmonaires, coupoles diaphragmatiques normaux.

En OAD : oreillette gauche légèrement saillante, non expansive.

6°) Examen complet

- tension artérielle 12, 5/8,5, artères superficielles toutes battantes.
- aucun signe clinique d'insuffisance cardiaque : pression veineuse : 12 cm d'eau, vitesse circulatoire (déhydrocholate de soude) : 11 secondes.
- examen général normal.

7°) Examens biologiques :

- hémogramme : GR : 4.150.000 GB : 5.800
- vitesse de sédimentation des hématies : 4 - 11 - 25

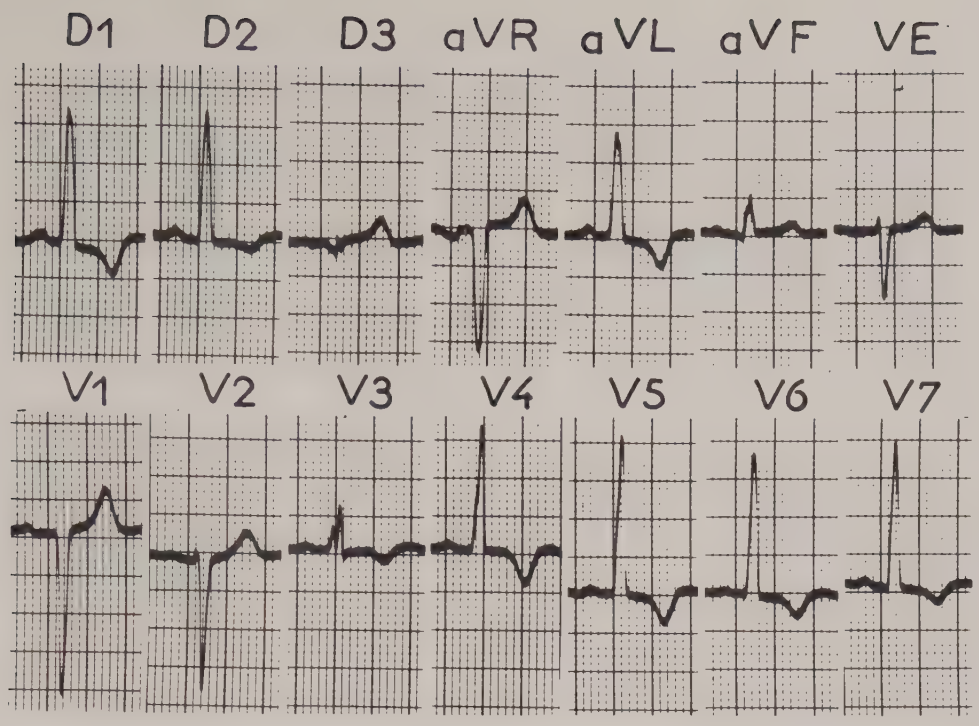


Fig. 1 - On remarque la négativité de l'onde T en DI, D2, VI et sur le précordium gauche : Hypertrophie ventriculaire gauche du type "surcharge systolique".

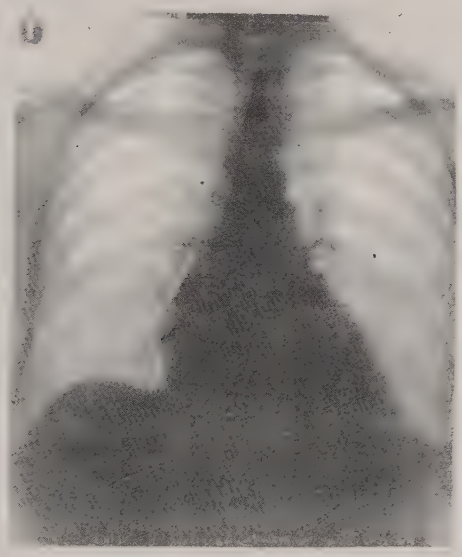

Fig. 2 -

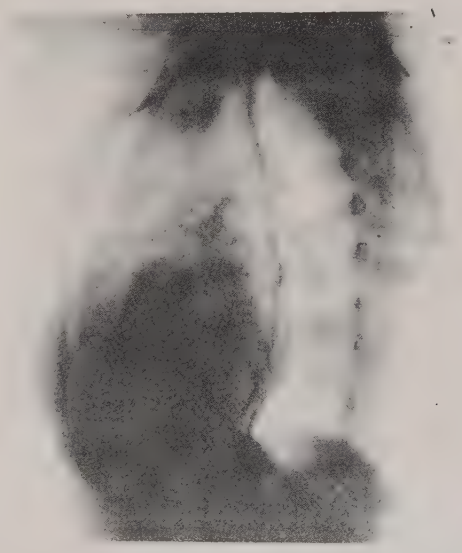

Fig. 3 -

Fig. 2 - On remarque sur le cliché de face le caractère étroit du pédicule aortique.

Fig. 3 - O.A.G.

- cholestérolémie : 1,80 g. pour mille.
- urée sanguine : 0,39 g. pour mille.
- fibrinémie : 4 g. pour mille.
- réactions sérologiques de la syphilis négatives
- taux de prothrombinémie à 68 %
- absence de sucre et d'albumine dans les urines;

CATHETERISME CARDIAQUE

A - Cathétérisme des cavités droites :

| | PRESSIONS en mm de Hg. | | O2 VOLUME % |
|---|---|---|---|
| VCS | | | 12,37 |
| OD | | 0,5 | |
| VD | $36/^{2}_{1}$ | | |
| AP | 20/8 | 14,5 | 12,41 |
| Capillaire pulmonaire | | 10 | |
| Artère fémorale | 125/74 | 98 | 15,87 (98,8 %) |
| Capacité | | | 16,06 |

| | | |
|---|---|---|
| Consommation d'O2/m2/mn | : | 180 cc |
| Consommation d'O2/min | : | 300 cc |
| Débit cardiaque calculé | : | 8,66 L/min |
| Index cardiaque | : | 5,21 L/min/m2 |

Il n'y a pas de signe hémodynamique d'insuffisance cardiaque.

B - Le cathétérisme artériel rétrograde par l'artère fémorale permet le passage de la sonde de l'aorte dans le ventricule gauche.

PRESSIONS en mm de Hg

| | Maxima | Minima | Moyenne |
|---|---|---|---|
| VG | 204 | 0 | 84 |
| AORTE | 121 | 72 | 94 |

- la surface calculée de l'orifice sténosé est 0,7 cm2

- sur la courbe de retrait ventricule gauche-aorte, il existe trois complexes dont la pression diastolique est la même que celle de l'aorte en aval et dont la pression systolique (160 mm de Hg) est intermédiaire entre celle du ventricule gauche et celle de l'aorte d'aval.

Cette zone intermédiaire oriente plutôt vers une sténose sous valvulaire.

L'existence d'une sténose aortique, l'apparition récente de signes fonctionnels, l'augmentation des signes électriques d'hypertrophie ventriculaire gauche et l'aorte conduisent à envisager l'intervention chirurgicale.

INTERVENTION CHIRURGICALE

Elle est pratiquée le 30 Octobre 1961 par le Professeur Agrégé Ch DUBOST, sous circulation extra corporelle et en hypothermie profonde.

Le thorax est ouvert par sternotomie-médiale verticale.

"A l'ouverture du péricarde, on est frappé d'emblée par l'existence d'une très petite aorte ascendante siége d'un thrill systolique très intense. Il y a également l'évidence au niveau de la racine de l'aorte d'un rétrécissement extérieur du vaisseau, difficile à identifier car noyé dans la graisse".

La décision est alors prise de tenter la réparation par section longitudinale de la sténose et élargissement transversal de l'aorte par prothèse. Les canulations sont mises en place dans l'artère fémorale droite et dans l'oreillette droite.

"A 12° oesophagien, la perfusion est interrompue et l'aorte ouverte longitudinalement en aval de la sténose - on reconnait alors une sténose très

serrée n'atteignant sans doute pas le calibre du petit doigt, marqué sur sa face endoaortique par une sorte de diaphragme fibreux que l'on incise de proche en proche jusqu'à la racine de l'aorte on peut alors vérifier l'intégrité des valves et en introduisant le doigt dans la chambre de chasse du ventricule gauche vérifier l'absence apparente de sténose valvulaire.

Une prothèse d'aorte humaine conservée est taillée à la dimension voulue 4 cm de long 1 cm à 2 cm de large à peu près et suturée aux berges aortiques voisines par 50 points séparés très fins et très rapprochés".

La fin de l'intervention est marquée par des accidents subaigus de fibrynolyse et dans la nuit qui suit, on observe une hémorragie trachéobronchique.

Malgré le traitement la malade meurt 12 heures après l'intervention.

AUTOPSIE (figure 4)

Le coeur pèse 545 gr. Il est augmenté de volume, en forme de poire. Son diamètre transversal est de 11 cm et son diamètre vertical de 16 cm. Il n'y a pratiquement pas de péricardite, excepté quelques adhérences au niveau de la pointe.

1°) Sur la face antérieure de l'aorte initiale, a été placée une prothèse d'aorte losangique de 30 mm de haut sur 13 mm de large. Elle est fixée par une cinquantaine de points séparés dont certains semblent avoir été secondairement aveuglés par une lame de TEFLON.

2°) On constate une hypoplasie considérable de toute l'aorte initiale depuis son origine jusqu'au départ de l'artère sous clavière gauche. C'est-à-dire presque jusqu'à l'isthme aortique. A ce niveau l'aorte reprend rapidement et assez brusquement un calibre normal. Ce qui est frappant, c'est la différence d'épaisseur entre la portion initiale de l'aorte jusqu'à l'isthme d'une part, et l'aorte post-isthmique d'autre part. L'épaisseur de la paroi avant le tronc brachio-céphalique est de 3 mm sans l'adventice, de 1 mm en aval de l'isthme.

Fig. 4 - La sténose supra-valvulaire : vue supérieure après ouverture longitudinale de l'aorte.

Noter le bourrelet fibreux circonférentiel, la faible circonférence de l'aorte initiale et l'épaisseur de la paroi, la sténose du tronc brachiocéphalique artériel, la jet-lésion sur l'aorte initiale.

Fig. 5 - La sténose supra-valvulaire fort grossissement :
- à gauche, sigmoïde postérieure très haute, un peu d'athérome dans le nid sigmoïdien,
- à droite, sigmoïde antéro-gauche en nid d'hirondelle, épaissie, après section et reclinaison de la valve. Noter le volumineux ostium coronaire gauche au fond du sinus de Valsalva.
- au dessus des sigmoïdes, la lésion endartérielle apparaît comme un bourrelet.

3°) Cette hypoplasie avec épaississement pariétal s'accompagne d'une sténose considérable des ostia et des gros troncs de la base. Les ostia du tronc brachio-céphalique, de la carotide primitive gauche et de la sous-clavière gauche, ont un diamètre d'environ 2 mm. Cette sténose est liée à une hypertrophie de la paroi vasculaire. Quelques millimètres après l'origine de ces trois vaisseaux, la lumière devient large et sensiblement normale.

| MENSURATIONS | Circonférence | Epaisseur |
|---|---|---|
| Aorte ascendante 15 mm au dessus du bord libre des sigmoïdes | 25 mm | 3 mm |
| Aorte ascendante 4 cm au dessus du bord libre des sigmoïdes | 40 mm | 5 mm |
| Aorte isthmique | 33 mm | 4 mm |
| Aorte thoracique descendante 11 cm après l'origine de l'aorte | 40 mm | 1 mm |

4°) L'appareil sigmoïdien est anormal. Il comprend : une valve antéro droite, souple, au-dessus de laquelle avait été placée la prothèse aortique, 4 mm au-dessus du bord libre de la valve, une valve postérieure également souple, une valve antérieure gauche franchement anormale en nid d'hirondelle à bord libre extrêmement concave en haut avec un petit pertuis au bord supérieur. Cet orifice très rétréci donne accès dans un volumineux sinus de Valsalva.

Il y a dans les nids sigmoïdiens postérieur et antéro droit un athérome notable non calcifié.

5°) Il existe un anneau fibreux siégeant 7 à 8 mm du bord libre des cuspides, circonférentiel, à limites imprécises, ferme à la palpation. Il empiète sur la lumière aortique au maximum sur 3 mm. Il détermine un étranglement rétractile supra-valvulaire.

6°) 5 mm au-dessus de la commissure postéro droite, il existe un petit repli semi lunaire concave en haut en nid de pigeon, comme une valvule surnuméraire qui conduit dans un trou borgne après un trajet de 2 mm.

- Il existe une athérome aortique notable au niveau de la crosse aortique et de l'aorte thoracique descendante avec quelques plaques chamois en particulier au pourtour des orifices des artères intercostales, 25 mm au-dessus des commissures aortiques, on observe sur la face antérieure de l'aorte une jet-lésion rose claire de 1 cm2 de surface ayant l'apparence d'une plaque d'athérome jeune.

7°) Pas de communication interventriculaire, ni de communication interauriculaire.

- l'oreillette gauche est hypertrophiée et dilatée.

L'orifice mitral admet deux doigts gantés, la valve mitrale apparaît normale, souple, les piliers sont normaux.

Le ventricule gauche est notablement hypertrophié et dilaté, il mesure 24 mm à la base sans les colonnes charnues le long du bord gauche.

- Une sclérose sous endocardique importante est étalée sur plusieurs cm de hauteur et envahit la pointe.

- l'oreillette droite est normale.

- le ventricule droit est légèrement hypertrophié. La chambre de chasse est normale. Les trois sigmoïdes pulmonaires sont souples et normales. Il n'y a pas d'athérome pulmonaire notable.

8°) Coronaires :

Un seul ostium est visible au fond du sinus de Valsalva gauche, volumineux admettant aisément le corps d'une pince de Kocher - diamètre de 5 à 6 mm.

Le tronc coronaire gauche est long de 3 mm, très volumineux. Il se divise en Interventriculaire antérieure et circonflexe. L'interventriculaire antérieur, c'est une dolichomégacoronaire à peu près à sa place normale décrivant des sinuosités. Sa circonférence est de 15 mm au 1/3 supérieur, de 12 mm au

1/3 moyen, de 5 mm au 1/3 inférieur. Il est le siège d'une athérosclérose importante mais peu sténosante Des plaques chamois arrondies, saupoudrant de manière irrégulière toute l'endartère qui est rouge foncé. Dans 1/3 supérieur l'artère est sténosée à 30 % par un relief fibreux qui occupe sa face antérieure; immédiatement après son origine l'artère donne une diagonale haute, volumineuse qui la suit sur son bord gauche et qui est relativement peu athéromateuse. La circonflexe gauche est aussi très volumineuse (circonférence 16 mm). Au bord gauche, elle donne une volumineuse marginale gauche qui, après le bord gauche, s'incline à la face postérieure du ventricule gauche. Elle se divise en une ventriculaire descendante qui se distribue à la face postérieure du V.G. et une branche qui continue son trajet dans le sillon auriculo-ventriculaire, de volume sensiblement normal. C'est elle qui donne l'interventriculaire postérieure.

Avant de s'incliner dans le sillon interventriculaire postérieur l'artère a donné une branche horizontale qui poursuit son trajet dans le sillon interauriculo ventriculaire et qui chemine à la face postérieure du ventricule droit.

La coronaire droite, suivie à rebours à partir du bord droit, est très petite, filiforme. Au fur et à mesure que l'on s'approche de l'auricule droit, elle devient plus volumineuse, plus souple et non athéroscléreuse. En remontant ainsi par voie rétrograde, on aboutit à son origine c'est-à-dire immédiatement au-dessus de la commissure antérieure, à 1 mm d'elle; on ne voit là aucun ostium. Aucun ostium coronaire droit n'est retrouvé alentour dans les nids sigmoïdiens ni sur le tronc de l'artère pulmonaire. Il y a un contraste étonnant entre l'absence totale d'athérome et le volume normal de la coronaire droite en comparaison de la description du tronc coronaire gauche. Après le bord droit la coronaire droite s'incline à la face postérieure du ventricule droit, petite et apparemment souple.

EN RESUME

- sténose supra-valvulaire en anneau fibreux quasi circonférentiel immédiatement au-dessus des valvules.

- anomalie de la sigmoïde postéro gauche;
- hypoplasie de l'aorte initiale jusqu'à l'aorte isthmique avec épaississement considérable de la paroi,
- sténose des orifices des grosses branches de la crosse aortique,
- méga dolicho coronaire gauche, coronaire droite borgne,
- absence de sténose aortique, infundibulaire, valvulaire ou isthmique.

HISTOLOGIE (Dr. L. IRIS)

Au niveau du rétrécissement, il existe une prolifération scléreuse dense oedématiée par endroit. Elle est grossièrement triangulaire, contient quelques fibroblastes ainsi que des fragments de tissu musculaire analogues à ceux que l'on pourrait trouver dans une média aortique. Il existe également des lamelles élastiques fines éparses sans orientation particulière.

Au niveau de la lésion, la média est discrètement épaissie. L'orientation des couches musculo-élastiques pariétales n'est pas normale. Elles sont superposées mais non orientées parallèlement et semblent s'entrecroiser dans leur plan horizontal respectif.

En conclusion, la lésion endartérielle se présente comme une prolifération scléreuse siégeant sur l'intima. Ce tissu fibreux s'est vraisemblablement organisé autour d'une saillie ou d'un spicule de la paroi aortique qui s'avançait dans la lumière vasculaire. Cette sclérose a englobé et détruit partiellement la structure tissulaire autour de laquelle elle s'organisait. La microscopie ne permet pas de déterminer l'origine de la prolifération scléreuse (possibilité de thrombose organisée, de jet-lésion ou de tout processus irritatif mécanique).

# CHAPITRE III

# ANATOMIE PATHOLOGIQUE

Deux variétés s'opposent par leurs caractères anatomiques : les bandes tendues dans l'aorte et les rétrécissements circulaires en diaphragme. En outre, certaines observations suggèrent l'existence de formes intermédiaires.

## A - LES BANDES CONGENITALES

Leur étude repose sur dix cas rapportés dans la littérature.

Ce sont des cordes membraneuses tendues dans la lumière de l'aorte au-dessus d'une sigmoïde, la gauche le plus souvent. Leurs extrémités s'insèrent aux commissures adjacentes.

### 1) - Aspect macroscopique

. sept fois, l'anomalie est constituée par une bande à bords libres, tendue dans la lumière de l'aorte au-dessus de la valvule sigmoïde antéro-gauche. Ses extrémités s'attachent à la paroi de l'aorte au niveau de l'insertion des commissures adjacentes auxquelles elles peuvent adhérer (ARCHER, BRODY, NIKIROFF citée par ROHRLE, ROHRLE, ROSENBERG cité par ROHRLE, TORRES et CALVACANTI).

. deux fois, la bande est située à 2 cm au-dessus des sigmoïdes aortiques,

. une fois, chez le même malade, il est trouvé deux bandes, une au-dessus de la valvule antéro gauche, une au-dessus de la valvule antéro-droite.

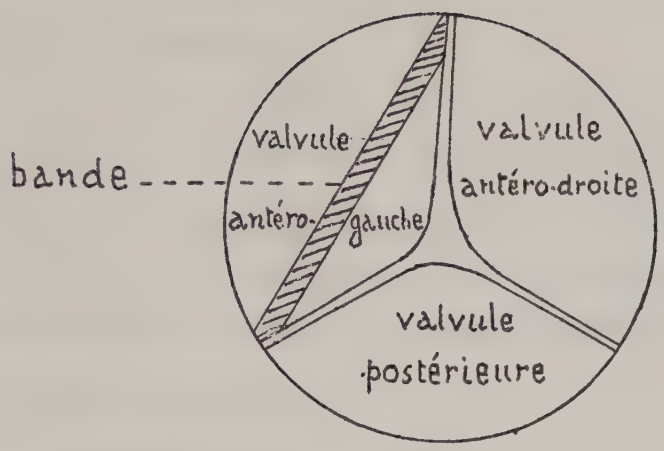
bande
valvule
antéro-
gauche
valvule
antéro-droite
valvule
postérieure

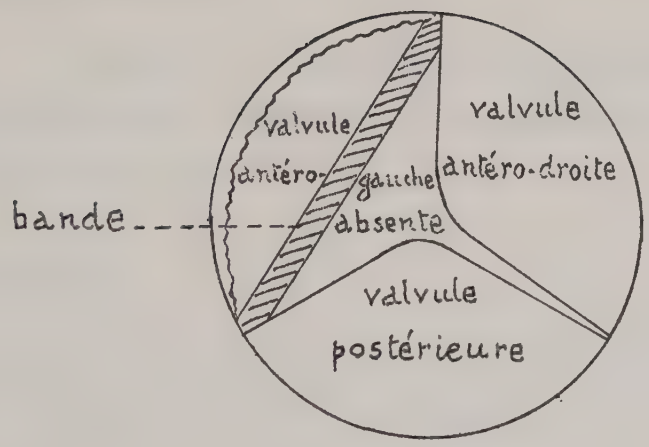
bande
valvule
antéro-
gauche
absente
valvule
antéro-droite
valvule
postérieure

. ces bandes sont étroites et ne peuvent entrainer de sténose vraie. Leur épaisseur par contre est notable : TORRES et CALVACANTI donnent les chiffres de 2 mm chez un enfant mort-né, de 3 mm et 5 mm au milieu et aux extrémités chez un homme de 25 ans.

2) - Aspect microscopique

- TORRES et CALVACANTI précisent la nature histologique des lésions qu'ils ont observées.

"La bande aortique congénitale est composée de tissu élastique, semblable à celui rencontré dans la paroi aortique. Il est arrangé en faisceaux irréguliers et en minces rubans intercalés avec du tissu fibreux dense. La surface est recouverte d'endothélium. Le tissu élastique de la bande émerge dans le tissu élastique normal de la paroi aortique".

3) - Lésions associées

- Trois fois des anomalies congénitales sont associées : canal artériel persistant, patent foramen ovale (BRODY), atrophie de la sigmoïde antéro gauche (WEINSTEIN, TORRES).

- une fois, des séquelles rhumatismales sont trouvées : sténose et insuffisance aortique (TORRES). La bande fibreuse semble atteinte par le processus rhumatismal.

EN CONCLUSION

Les bandes congénitales lorsqu'elles sont pures et non remaniées par des lésions acquises ne semblent pas capables d'entrainer des conséquences hémodynamiques. Elles entrent, toutefois, dans le cadre des sténoses supravalvulaires, puisqu'elles constituent un obstacle sus-sigmoïdien à l'éjection du ventricule gauche. Elles peuvent être associées à d'autres anomalies congénitales ou être le siège d'altérations rhumatismales.

## B - RETRECISSEMENTS CIRCULAIRES

Sous ce titre seront réunies les lésions sténosantes supra valvulaires intéressant tout ou presque tout le pourtour de l'aorte immédiatement au-dessus des valves.

### Matériel d'étude

Outre notre observation personnelle, vingt sept cas de littérature contiennent des renseignements anatomiques. Pour la commodité de l'exposé, ils seront numérotés de 1 à 27 et groupés en 4 cétégories.

-9 observations comportant des comptes rendus d'autopsie porteront les numéros 1 à 9. Celle de CHEU, le n° 1, de BURRY le n° 2, de DENIE VERHEUGT le n° 3, de SISSMANN et coll. le n° 4, de KREEL le n° 5, celles de MORROW et coll. les n° 6 - 7, de PEROU les n° 8 - 9.

- 6 observations comportant des comptes rendus d'intervention chirurgicale réparatrice porteront les n° 10 à 15 : trois de MAC GOON et coll. les n) 10, 11, 12, une de STARR et coll le n° 13, deux de WILLIAMS et coll. les n° 14 et 15.

- 3 observations comportant des comptes rendus d'interventions exploratrices porteront les numéros 16 à 18, une de MORROW et coll. le n° 16, deux de Mlle GUEDE les n° 17 et 18.

- 9 observations comportant des comptes rendus d'angiocardiographie porteront les n° 19 à 27, deux de LOOGEN et VIETEN les n° 19 et 20, une de HERBST et BACK le n° 21, deux de WILLIAMS les n° 22 et 23., de de DOTTER et coll. les n° 24 et 25, deux de BERNARDET les n° 26 et 27.

Successivement seront étudiées :

. les lésions sténosantes,

. les anomalies associées.

- A la fin de chaque paragraphe, les lésions rencontrées dans notre observation seront comparées à celles décrites par les différents auteurs.

TABLEAU DES LESIONS ANATOMIQUES CHEZ LES SUJETS DECEDES

| Nom de l'auteur n° d'obs. Sexe, Age du décès | Affection acquise suspt. de donner desmodifications | Morphologie de Σ de MARFAN | Retr. ext. de l'aorte | Lésion andartérielle | Surface sten. | Jet-lésion | Dilatation post-sten. | Epais. valvules | Adhérence des valvules à la paroi aortique | Dilatation des sinus de Valsalva | Dilatation des coronaires | Hypoplasie de l'aorte | Epais. paroi aortique | Lésion de dégénérescence | Anomalies des troncs nés de l'aorte horiz. | Anomalies associées | Poids du coeur |
|---|---|---|---|---|---|---|---|---|---|---|---|---|---|---|---|---|---|
| CHEU I ♂ 33 ans | 0 | 0 | 0 | Diaphragme en 3/4 croissant adher. valvules dte posté. | - | - | + | 0 | adhér. au diaph. | 0 | 0 | 0 | 0 | 0 | 0 | 0 | 1250g |
| BURRY 2 ♀ 37 ans | 0 | + | + | 2 ARRETES au dessus des valvules | - | - | 0 | + | 0 | + | 0 | + | + | 0 | 0 | 0 | 540g |
| DENIE 3 VERHEUGT ♂ 25 ans | 0 | + | + | Anneau fibreux | 0,5 cm2 | - | - | 0 | Gauche + | + à Gche | 0 | + | 0 | + | 0 | 0 | - |
| SISSMAN TAUSSIG ♀ 4 70 ans | 0 | 0 | 0 | Anneau av. des calcif | 0,75 cm2 | - | 0 à ± | + | 0 | 0 | 0 | + après L'ISTHME | 0 | 0 | 0 | 0 | 440 g |
| KREEL 5 ♂ 12 a. | 0 | 0 | + | RONDELLE | 0,7 cm2 | + | 0 à ± | + | Droite + | 0 à ± | 0 | 0 | - | 0 | 0 | 0 | 360 g |

TABLEAU DES LESIONS ANATOMIQUES CHEZ LES SUJETS DECEDES (suite)

| | | | | | | | | | | | | | | | | | |
|---|---|---|---|---|---|---|---|---|---|---|---|---|---|---|---|---|---|
| MORROW ♀ 6 13 ans | 0 | 0 | + | Epaississement pli intimal au bord sup de Valsalva | 0,2 cm2 | + | - | + | adhér. en pli inti. | ± | 0 | + | - | 0 | 0 | canal artériel | 200g |
| MORROW ♂ 7 2 18 ans | OSLER | 0 | - | 18cm de dimension de calibre | 0,6 cm2 | 0 | - | 0 | 0 | ± | + D 10mm G 7mm | + 12mm | + | + | | 2anévrysmes 1/ SACC 2/ DISSE | 850g |
| PEROU 8 ♂ 13. | 0 | 0 | 0 | Anneau | | | | + | 0 | + | 0 | | 0 | 0 | 0 | 0 | |
| PEROU 9 ♂ 24ans | aden. para thyr. | + | 0 | Anneau avec cal microsc. | 0,6 cm2 | | | + | 0 | | | | 0 | 0 | 0 | 0 | 385g |

TABLEAU DES LESIONS ANATOMIQUES DES SUJETS OPERES

| Nom de l'auteur, Sexe, age d'interv. | N° | Rétrécissement ex.de l'aorte | Lésion endocardique | Surface sténosante | Dilat. post. Strict | Dilatation Valsalva | Dilatation coronaire | Hypoplasie aorte | Epaississement aorte | Anomalie tronc de la base | Valvules |
|---|---|---|---|---|---|---|---|---|---|---|---|
| MAC GOON KIRKLIN ♂ 11 ans | 10 | 0 | Anneau épais | 0,06 cm2 | - | - | 0 | 0 | - | 0 | Nle |
| MAC GOON KIRKLIN ♀ 15 ans | 11 | + | Anneau épais | 0,30 cm2 | - | - | 0 | 0 | ± | Orifice s/clavière G. sténoti. | Nle |
| MAC GOON KIRKLIN ♂ 14 ans | 12 | 0 | Anneau fibreux | 0,27 cm2 | - | - | 0 | 0 | 0 | 0 | Nle |
| STARR GRISWALD ♀ 8 ans | 13 | + | Anneau fibreux | ? | + | - | 0 | 0 | 0 | 0 | Nle |
| WILLIAMS EC ♀ 7 ans | 14 | + | Anneau et Bande | | 0 | - | + droit | 0 | 0 | 0 | léger épais.à l'inters. |
| WILLIAMS JS ♂ 11 ans | 15 | + | Anneau peu important | - | | - | droit | + | + | 0 | - |

TABLEAU DES LESIONS ANATOMIQUES DES SUJETS EXPLORES CHIRURGICALEMENT

| Nom de l'auteur Sexe, Age | N° | rétrécissement de l'aorte | lésion endocardique | surface sténosante | dilat. post stric. | Dilat. valsalva | Dilat. coron. | Hypoplasie aorte | épaississem. aorte | anomalie tronc base | valvule |
|---|---|---|---|---|---|---|---|---|---|---|---|
| MORROW ♂ 7ans | 16 | + | | - | 0 | - | ++ | + | - | - | - |
| GUEDE SOULIE ♂ 16ans | 17 | + 5 à 6mm | | - | 0 | + post | ++ | 0 | - | - | - |
| GUEDE SOULIE ♂ 7ans | 18 | + 5mm diam. | - | - | 0 | + post | ++ | 0 | - | - | - |

TABLEAU DES LESIONS ANATOMIQUES DEDUITES DES ANGIOCARDIOGRAPHIES

| Nom de l'auteur. Sexe et age du malade | n° de l'obs. | Constriction au dessus des artères coronaires | dilatation des coronaires | l'hypoplasie de l'aorte | Paroi du V.G. augmenté |
|---|---|---|---|---|---|
| LOOGEN ♂ 12ans | 19 | + | + | + | + |
| LOOGEN ♂ 16ans | 20 | + | | | + |
| HERBST ♀ 5ans | 21 | + | | | + |
| WILLIAMS ♀ 7ans | 22 | ± | + | | |
| WILLIAMS ♀ 12ans | 23 | + | + | | |
| DOTTER | 24 | + | | | |
| DOTTER | 25 | + | + | + | |
| BERNADET 18ans | 26 | + | + valsalva ↗ | | |
| BERNADET 7 ans | 27 | + | | + | |

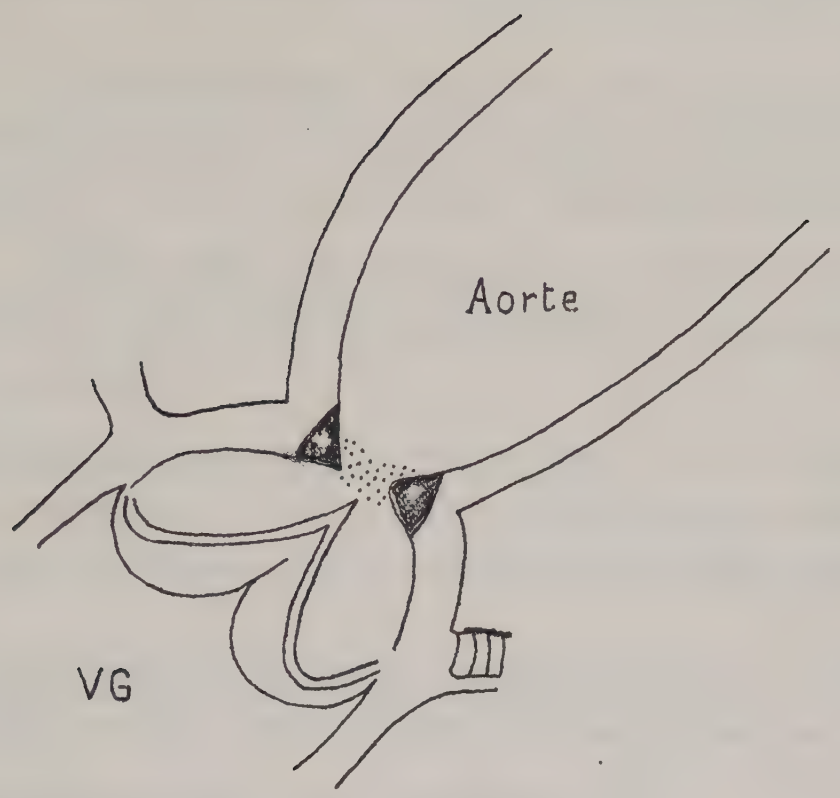


STENOSE AORTIQUE SUPRAVALVULAIRE CIRCULAIRE

. rétrécissement en sablier

. anneau endartériel au bord supérieur du sinus de Valsalva.

I - LES LESIONS

1°) Morphologie : cette forme de sténose aortique ressemble à une coarctation, elle associe le plus souvent : - un étranglement concentrique donnant une déformation extérieure en sablier, au début de l'aorte ascendante et un anneau saillant dans la lumière de l'aorte au bord supérieur du sinus de valsalva.

a) le rétrécissement concentrique n'est trouvé que dans 11 observations sur 18 où il a pu être recherché, six fois, il est précisé qu'il n'existe pas, une fois il n'est pas donné de détails sur l'aspect extérieur de l'aorte.

b) la formation endartérielle est constante. Elle est détaillée dans quinze observations (neuf anatomopathologiques et six chirurgicales). Son aspect est variable.

- tantôt il s'agit d'un anneau complet (obs. 3, 4, 5, 8, 9, 10, 11, 12, 13) situé au bord supérieur du sinus de valsalva décrit comme un diaphragme fibreux, ou comme une hypertrophie du pli qui limite en haut le sinus de valsalva.

- tantôt l'anneau est incomplet occupant les 3/4 de la circonférence (obs.1) ou réduit à deux crêtes surplombant les sigmoïdes (obs. n°2)

- parfois les lésions sont un peu différentes :

. parce que peu importantes : simple épaississement de la paroi en regard du rétrécissement externe (obs. n° 15)

. parce qu'étendues à la suite d'un remaniement des lésions par une endocardite bactérienne guérien (obs. n° 7)

. parce que complexes : diaphragme circulaire associé à des bandes fibreuses qui l'unissent au bord libre de chaque valvule (obs. n° 6) , diaphragme incomplet surplombant les sigmoïdes postérieur et gauche, associé à une bande fibreuse tendue entre les deux extrémités de la cupside droite (obs. n° 14).

Notre observation associe un anneau fibreux quasi circonférentiel à un rétrécissement concentrique extérieur.

2°) Dimensions des anomelies et degré de la sténose :

Dans dix cas, des chiffres complètent la description des malformations.

a) le rétrécissement extérieur de l'aorte

. dans un cas (obs. n° 5) le diamètre de l'anneau aortique est de 1,9 cm. L'aorte au niveau de la constriction a un diamètre de 1,2 cm et au-dessus de la constriction de 1,8 cm.

- Dans les cas 17 et 18, les diamères sont de 5 mm au niveau de la constriction, l'aorte s'élargissant au-dessus et atteignant 1 cm à 2 cm au-dessus des valves dans 1 cas.

b) la surface de sténose est variable

- 0,5 cm2 chez un homme de 25 ans (cas 3), la formule de GORLIN prévoyait 0,4 cm2.

- 0,75 cm2 chez une femme de 70 ans (cas 4)

- 0,27 cm2 chez un garçon de 12 ans (cas 5).

(surface calculée sachant la largeur de l'anneau 2 mm et le diamètre de l'aorte).

- 0,2 cm2 chez une fille de 13 ans (cas 6)

- 0,6 cm2 chez un homme de 24 ans (cas 19).

Les chirurgiens donnent également leur estimation des surfaces qu'ils ont du agrandir :

- 0,06 cm2 chez un garçon de 11 ans

- 0,3 cm2 chez une fille de 15 ans.

- 0,27 cm2 chez un garçon de 14 ans.

(observations 10, 11, 12).

L'examen de ces chiffres montre que, seule une malade avait une surface supérieure à l'aire critique (obs. 4).

Dans notre observation personnelle, on peut estimer la surface de sténose à 0,2 cm2 environ.

3°) Nature Histologique de cette malformation

Elle est précisée dans sept observations (2, 3, 4, 5, 7, 8, 9)

- L'anneau endartériel est composé de tissu fibreux, de tissu collagène et de fibres élastiques. Il peut comporter de petites surfaces de calcification (obs. 4, 8, 9). Il est recouvert d'enthélium.

- Il est en continuité avec la média-aortique. A ce niveau celle-ci est épaissie et désorganisée. PEROU note : "au niveau de l'implantation de l'aorte sur la média, les fibres élastiques sont raréfiées, désorientées et fragmentées".

## II - LES LESIONS ASSOCIEES

### 1°) Dilatation post-sténotique :

Elle n'est retrouvée que deux fois :

Dans l'observation 1, l'aorte ascendante dilatée, a 3 cm de circonférence, en son plus grand diamètre, la paroi du vaisseau à ce niveau étant histologiquement normale.

Dans l'observation 13, elle est constatée chirurgicalement.

Elle n'est pas présente dans notre observation, où il est noté au contraire, une hypoplasie importante avec épaississement de la paroi du vaisseau.

### 2°) Jet-lésion

Elle est notée dans deux observations seulement :

- Plaque intimale de coloration orange d'environ 1 cm 1/2 de diamètre au-dessus du sinus de valsalva (obs. 5).

- Surface de fibrosité sous-endothéliale au-dessus de sinus de valsalva (obs. 6).

Dans l'observation présente, la jet-lésion est constituée par une plaque rose-chair, de 1 cm2 de surface située sur la paroi antérieure de l'aorte initiale.

### 3°) Valvules sigmoïdes

a) Les valvules sont normales dans une observation anatomo-pathologique (obs.7) et sont considérées comme telles dans quatre observations chirurgicales (obs.10, 11, 12, 13), soit cinq fois sur douze où elles ont été étudiées.

b) Elles sont épaissies dans six observations anatomo-pathologiques et dans une observation chirurgicale (obs. 2, 4, 5, 6, 8, 9, 14) tantôt dans leur ensemble (obs. 2, 4, 5, 6) tantôt seulement au niveau de leur insertion ou de leurs commissures (obs.8, 9, 14).

c) Rapport entre les valvules et la lésion endartérielle :

- Dans un cas, il existe un aspect en nid d'hirondelle d'une valvule (obs.3). Le bord libre de la sigmoïde antéro gauche adhère à la lésion endartérielle : ainsi est limité un orifice étroit donnant jour au sinus de valsalva correspondant.

- Dans un cas (obs.5) "la valvule coronaire droite est étroitement adhérente à la paroi aortique couvrant ainsi l'orifice de la coronaire droite".

- Dans deux cas, les valvules adhèrent à la formation endartérielle (obs. 1) "Le bord libre des valvules postérieures et droites adhère aux extrémités du diaphragme fibreux excroissant (3/4 de cercle) endartériel" (obs. 6) "Le bord libre de chaque valvule est réuni à l'anneau endartériel par une bande fibreuse.

Dans les deux premiers cas, il y a obstacle au remplissage d'une coronaire. Dans les quatre cas, il y a des signes d'insuffisance aortique et l'adhérence du bord libre des valvules directement ou par l'intermédiaire de bandes fibreuses, semble responsable de la régurgitation, par non-coalescence des valvules lors de la diastole.

d) Il n'est pas retrouvé dans les observations étudiées de bicuspidie et ce fait mérite d'être souligné, en raison de la fréquence de cette anomalie dans les rétrecissements aortiques valvulaires.

Dans notre observation : il existe un aspect en nid d'hirondelle de la sigmoïde dont le bord libre, en partie adhérent à l'anneau endartériel, limite avec celui-ci un orifice rétréci, donnant accès au sinus de Valsalva. Il n'est pas noté toutefois, de signe certain d'insuffisance aortique.

4°) Dilatation des sinus de Valsalva

Elle est retrouvée six fois. Dans cinq cas, elle est modérée : une fois elle est assez importante, sans toutefois réaliser un véritable anévrysme (obs.7). Elle s'associe à une dilatation coronaire dans les observations 7, 17, 18. Elle apparaît isolée dans les observations 2, 3, 5. Dans l'observation présentée, il n'est pas noté d'anomalie des sinus de Valsalva.

5°) Dilatation des artères coronaires

Elle est retrouvée onze fois. Huit fois, les deux coronaires sont dilatées (obs. 7, 16, 18, 19, 20, 22, 25). Le degré de dilatation est important le plus souvent (obs. 7 : diamètre de la coronaire droite 10 mm., de la coronaire gauche 7 mm. Dans certaines observations il est modéré (obs. 22 et 23).

Dans notre observation, la coronaire gauche est dilatée et tortueuse. La coronaire droite a un volume normal. Il n'y a pas d'ostium coronaire droit et il paraît certain que la perfusion se faisait par voie rétrograde.

6°) - Hypoplasie de l'aorte et altération de sa paroi

a) L'hypoplasie est trouvée douze fois : sept fois à l'autopsie. Deux fois à l'intervention, trois fois à l'angiocardiographie. Son degré est modéré dans deux cas (cas 2 et 4) : moyen dans les cas 3, 6 (13 ans, diamètre de l'aorte 10 mm), notable dans les cas 7 (diamètre aortique 12 mm chez un homme de 18 ans) et 9 (diamètre aortique inférieure à 10 mm). Dans notre observation, elle est également importante (12 mm chez une femme de 30 ans).

L'hypoplasie intéresse l'ensemble de l'aorte dans huit cas, l'aorte au-delà de la sous-clavière gauche dans un cas. Deux cas explorés chirurgicalement permettent seulement de constater l'hypoplasie de l'aorte ascendante. Dans notre observation, l'aorte est hypoplasique jusqu'à l'isthme à ce niveau, elle reprend assez brusquement un calibre normal.

b) La paroi aortique est épaissie dans son ensemble, dans les observations 2, 14, et 15: dans l'observation 2, la section de l'aorte au-dessus de la constriction montre un épaississement léger par rapport à des contrôles de même âge.

c) Des lésions de dégénérescence sont trouvées deux fois. Dans l'observation 3, l'examen microscopique de la paroi aortique montre "un certain degré de dégénérescence mucoïde de la média qui ressemble à ce qui a été vu dans la nécrose médiale kystique" s'étendant sur une courte distance le long de la média des coronaires. Dans l'observation 7, une dégénérescence fibreuse de la média s'accentue au niveau du segment sténotique.

d) Autres anomalies de l'aorte. Dans l'observation 7, il est rapporté un anévrysme saculaire calcifié de 2 cm 1/2 de diamètre, la portion ascendante de l'aorte près de l'origine du tronc brachio-céphalique. De plus, juste au-dessus de lui on trouve la cicatrice d'un anévrysme disséquant qui repènètre l'aorte au-dela de l'origine de l'artère sous-clavière gauche. La malade avait eu à sept ans une maladie d'Osler.

7°) Anomalies des troncs de la base

- Dans le cas 11 l'orifice de la sous-clavière gauche semble sténosé. Dans notre observation, les ostia des troncs de la base sont sténosés.

8°) Autres anomalies associées : une fois, un canal artériel est associé au rétrécissement aortique supra-valvulaire (cas 6). Dans ce cas, le canal avait été opéré deux ans avant la tentative de réparation de sténose aortique. Une publication récente rapporte le cas d'un sujet atteint d'insuffisance mitrale congénitale, chez lequel le retrait de la sonde montra un aspect de rétrécissement aortique supra-valvulaire. On ne possède pas de confirmation anatomique, ou angiocardiographique ou chirurgicale (CREECH).

9°) Bandes fibreuses associées : Une bande élastique a été trouvée chez le malade de l'observation 3 : l'examen histologique, montrait un petit faisceau musculaire atrophié tendu entre les deux commissures de la sigmoïde gauche.

10°) Modifications des cavités

a) Le coeur est augmenté de volume dans tous les cas anatomo-pathologiques. Les poids extrêmes sont de 1250 g. chez un homme de 33 ans (obs.1) et 210 g. chez une malade de 13 ans (obs. 6);

b) Le ventricule gauche :

1°) Il est toujours hypertrophié :

Trois chiffres précisent l'épaisseur : 3 cm (obs. 1), 1,4 cm (obs. 4), 2,1 cm (obs. 9).

2°) Il est dilaté trois fois (obs. 1, 5, 9).

3°) Une hypertrophie septale est notée dans un cas (5), il est précisé que le septum empiète sur la voie d'éjection du ventricule gauche. Deux fois, cette hypertrophie septale est prouvée indirectement par la constatation au cathétérisme gauche d'une sténose infundibulaire musculaire (gradients: 66 dans l'observation 14, et 35 dans le cas 18).

4°) Deux fois il existe des lésions de fibro-élastose endocardique au niveau du ventricule gauche (obs. 2, et 5).

5°) Deux fois, le myocarde comporte des plaques fibreuses (obs. 1 et2)

6°) Une fois il existe des thrombus friables adhérents à l'endocarde du ventricule gauche (cas 2).

c) Les autres cavités :

. le ventricule droit est épaissi deux fois (obs. 4 et 6, dans le deuxième cas, il y a un canal artériel).

. L'oreillette gauche est dilatée trois fois (Obs. 2, 4, 5) dans le cas 2, il existe des thrombus dans l'oreillette droite.

. l'oreillette droite est dilatée deux fois (obs. 2 et 4).

## III - ETUDE SYNTHETIQUE DES LESIONS ASSOCIEES

Le nombre important des lésions associées au cours du rétrécissement aortique supra valvulaire concentrique incite à en reprendre l'étude dans un tableau synthétique.

## TABLEAU SYNTHETIQUE DES LESIONS ASSOCIEES

| Observations | 1 | 2 | 3 | 4 | 5 | 6 | 7 | 8 | 9 | 10 | 11 | 12 | 13 | 14 | 15 | 16 | 17 | 18 | 19 | 20 | 21 | 22 | 23 | 24 | 25 | 26 | 27 | OBS. |
|---|---|---|---|---|---|---|---|---|---|---|---|---|---|---|---|---|---|---|---|---|---|---|---|---|---|---|---|---|
| DILATATION CORONAIRE | | | | | | | + | | | | | | | + | + | + | + | + | + | | | + | + | | + | + | | + |
| HYPOPLASIE AORTIQUE | | + | + | + | | + | | | + | + | | | | | + | + | | | + | | | | | | + | | + | + |
| ADHERENCE SIGMOIDE A. L'AORTE | + | | + | | + | + | | | | | | | | | | | | | | | | | | | | | | + |
| DILATATION VALSALVA | | + | + | | + | ++ | + | + | | | | | | | | + | + | + | | | | | | | | + | | |
| CANAL ARTE-RIEL | | | | | | ± | | | | | | | | | | | | | | | | | | | | | | |
| BANDE FI-BREUSE | | | | | | | | | | | | | | + | | | | | | | | | | | | | | |
| ABSENCE OST CORON | | | | | | | | | | | | | | | | | | | | | | | | | | | | + |
| EPAISSISSEMENT VALVULAIRE | | + | | + | + | + | | + | + | | | | | + | | | | | | | | | | | | | | |

Ce tableau suggère quelques remarques :

a) La sténose supra valvulaire est rarement isolée: 6 cas (25 %).

b) Elle est associée fréquemment avec des lésions certainement congénitales (canal artériel, bande fibreuse, absence d'ostium coronaire, valve en nid d'hirondelle, hypoplasie aortique dans 12 cas (44 %) ce qui exclut l'hypothèse d'une coïncidence).

c) Les autres anomalies (épaississements valvulaires, profondeur excessive des sinus de valsalva, dilatation des coronaires) présentés dans un grand nombre de cas sont plus difficiles à interpréter. Lésions congénitales associées au conséquence des perturbations hémodynamiques régnant dans la chambre aortique sous stricturale pré sténotique ?

## C - RAPPORT ENTRE LES BANDES ET LES RETRECISSEMENTS CIRCULAIRES. HYPOTHESE PATHOGENIQUE

L'existence d'une bande atrophique au-dessus de la valvule antéro-gauche (obs. 3) et la morphologie d'une lésion annulaire, se détachant de la paroi au-dessus de la valvule antéro-droite et réalisant ainsi une bande (Obs.14) montrent que les deux aspects peuvent être réunis chez un même sujet.

D'autre part, l'allure particulière des lésions rapportées dans les observations 1 et 2 les apparente aux bandes élastiques. Le croissant membraneux de la première peut être considéré comme une large bande à un seul bord libre, les deux arêtes pseudo-valvulaires de la deuxième peuvent être assimilées à des bandes n'ayant qu'un seul bord libre.

Ainsi PEROU distingue :

a) La sténose supra-valvulaire vraie, d'origine congénitale identique macroscopiquement et microscopiquement à la coarctation de l'aorte. Elle peut être due à une hypertrophie du pli qui limite en haut le sinus de Valsalva (DENIE VERHEUGT). PEROU établit la similitude entre l'histologie de ce pli chez deux sujets normaux où il est particulièrement net et celle des cas par lui étudiés.

b) Les membres valvulaires obstructives et sténosantes. La membrane s'insère à l'emplacement normal du pli au-dessus du sinus de Valsalva.

Histologiquement, elle est faite de tissu semblable à celui des valves Leur origine est également congénitale, mais l'auteur ne peut dire si elles sont des vestiges du cloisonnement de l'aorte primitive.

c) Les bandes membraneuses, cordages non constrictifs et non obstructifs.

Histologiquement, la bande peut être faite de tissu élastique, fibreux, musculaire. Elle serait de même nature que les membranes du deuxième groupe.

L'étiologie de la première forme en tout cas, peut être suggérée par l'étude des lésions congénitales associées. Celle-ci affirme l'existence dans plus de la moitié des cas d'une anomalie.

- du cloisonnement de l'aorte ventrale primitive par la lame spirale (ainsi est expliquée l'hypoplasie et la sténose).

- Et de la zone de jonction avec le cloisonnement du cône artériel primitif expliquant l'anomalie des valves.

Il convient également de rappeler les anomalies histologiques de la média constatées dans de rares cas.

## CONCLUSIONS

Le rétrécissement supra-valvulaire de l'aorte comprend deux formes anatomiques distinctes et de rares formes intermédiaires.

- La première caractérisée par une bande élastique congénitale à bord libre tendue entre les deux commissures d'une valvule, la gauchele plus souvent. Quand elle est pure et non compliquée d'endocardite, cette forme ne semble pas capable d'engendrer de troubles hémodynamiques.

- La deuxième est la sténose circulaire supra-valvulaire congénitale, elle associe:

. à une formation endartérielle constante, en anneau le plus souvent, siégeant au niveau du pli qui limite en haut le sinus de valsalva.

. un rétrécissement concentrique inconstant donnant à la paroi externe de l'aorte une déformation en sablier au-dessus des artères coronaires. Nous retrouvons celui-ci 11 fois sur 16.

. La formation endartérielle apparaît histologiquement comme une saillie hypertrophiante de la média, recouverte d'un endothélium. Elle peut présenter des calcifications.

Ce type de sténose s'associe dans 46 % des cas à d'autres anomalies caractéristiques d'un trouble du développement de l'aorte initiale (12 hypoplasies aortiques).

- Cinq fois des adhérences du bord libre des valvules à la paroi réalisant deux fois une valvule typique en nid d'hirondelle entraînant une insuffisance coronarienne et une insuffisance aortique.

- Anomalies diverses : bande fibreuse, canal artériel, ostium coronaire non perforé, sténose des troncs de la base.

- Parmi les autres anomalies associées on trouve :

. la dilatation des artères coronaires (12 fois).

. la dégénérescence dela média (2 fois).

Les hypertrophies ventriculaires gauches sont retrouvées dans tous les cas, la dilatation dans deux cas. Des lésions de fibro-élastose endocavitaire sont observées dans deux cas.

- Dans le troisième groupe des formes intermédiaires, on peut faire entrer 4 observations étudiées dans la deuxième forme et dont la morphologie des lésions évoque une parenté avec la première forme.

# CHAPITRE IV

## ETUDE CLINIQUE

Dans un seul cas de bande, on possède des renseignements cliniques : un souffle systolique attribué aux vibrations de la bandelette au moment du passage de l'ondée sanguine, est noté.

Ce chapitre clinique sera donc, exclusivement consacré au rétrécissement supra-valvulaire circulaire.

Seront successivement analysés :

- les circonstances étiologiques,
- les signes cliniques, radiologiques et électrocardiographiques,
- les signes fonctionnels et l'évolution,
- les complications.

Le matériel d'étude comprendra les observations numérotées de 1 à 23 au chapitre précédent et notre observation.

### I - CIRCONSTANCES ETIOLOGIQUES

1°) Quatorze malades sont de sexe masculin, dix de sexe féminin : une légère prédominance masculine se dégage, donc, de cette série.

2°) Trois fois, il est trouvé des antécédents familiaux de cardiopathies congénitales ou de mort subite.

- rétrécissement aortique orificiel (obs. 4 : deux autres cardiopathies congénitales non précisées sont notées dans ce cas).
- Tétralogie de Fallot chez le père du malade (obs. 18).

- Mort subite chez le frère (13 ans) et l'oncle (15 ans) du malade (obs. 17).

3°) Le contexte pathologique est intéressant

- Dans dix cas sur vingt quatre étudiés, existent des troubles mentaux soit dans plus d'un cas sur trois

- Ils ont été soulignés par WILLIAMS, qui rapporte 4 cas de rétrécissement aortique supra-valvulaire chez des enfants ayant des quotients intellectuels de 72, 67, 42, 67, et présentant par ailleurs, des traits de ressemblance : la découverte d'une sténose supra-valvulaire à l'intervention chez un enfant à la face pleine, au front large, aux grosses lèvres, au menton pointu et pendant, incita l'auteur à pratiquer des investigations chez trois enfants ayant à la fois une symptômatologie de rétrécissement aortique et de tels traits. Un rétrécissement aortique supra-valvulaire fut mis en évidence dans les trois cas.

Retard mental et facies caractéristique sont donc, pour cet auteur, des signes en faveur du siège supra-valvulaire, devant un tableau de rétrécissement aortique.

- l'existence d'un syndrome de MARFAN est probable dans trois cas :
  - membres longs et grêles
  - cyphoscoliose,
  - voute palatine ogivale,

sont retrouvés dans les observations 2, 3 et 9.

4°) La découverte de la maladie par la mise en évidence d'un souffle cardiaque à l'examen pratiqué après lanaissance est la preuve clinique de son origine congénitale dans 5 cas.

## II - LES SIGNES OBJECTIFS

1) Le souffle systolique (il est retrouvé 23 fois sur 24).

a) Circonstances de découverte : cinq fois il est entendu à la naissance, six fois avant trois ans, neuf fois avant 8 ans, deux fois seulement

à l'âge adulte.

b) Fréquence : Une seule fois dans l'observation 2, le trait dominant de l'auscultation est un bruit de galop et un souffle n'est pas noté.

c) Intensité : son intensité est forte.

Dans l'observation 11, il est estimé à 4/4. Dans notre observation personnelle, à 5, à 6/10. Entre ces deux valeurs des intensités moyennes sont notées.

d) Siège : Le siège de l'intensité maxima du souffle est 20 fois le 2 EID, une fois le manubrium sternal, une fois le 1 EID, une fois le souffle est entendu sur tout le précordium.

e) L'irradiation aux vaisseaux du cou est notée dix-huit fois. Cinq fois, elle n'est pas précisée.

Six fois, le souffle est entendu intensément dans tout le précordium.

Trois fois, le souffle est entendu très fortement à la pointe.

f) Un thrill systolique est palpé seize fois à droite du sternum. Dans quelques cas, il est noté également au niveau des vaisseaux du cou.

2°) Le deuxième bruit, mentionné seize fois, est :

- six fois diminué (dans notre observation, il est précisé que B2 est à peine audible au foyer aortique).
- neuf fois, normal,
- une fois, augmenté (obs. 3)

3°) Dans trois cas, il est noté un souffle diastolique de base (obs. 1, 3, 5)

4°) Le pouls mentionné dans huit observations est :

- quatre fois normal à tous les niveaux, une fois le pouls fémoral n'est pas senti intensément.
- une fois le pouls carotidien droite, est plutôt augmenté, cependant que le pouls radial droit est plus fort que le gauche (T.A. à droite 11-7, à gauche 9-6)(Obs.7).

- une autre fois, le pouls radial droit est plus fort que le gauche (obs.11)
- une fois enfin, il existe un pouls dépressible d'insuffisance aortique (T.A. 21-6) (obs. 1).

5°) La pression artérielle est connue dans 18 cas.

La maxima est habituellement plutôt basse : dans 11 cas, elle est inférieure ou égale à 12 cm de Hg. Lorsqu'elle dépasse 15 cm de Hg, le contexte pathologique peut l'expliquer : insuffisance aortique moyenne (obs. 1) athérosclérose et rétrécissement aortique peu serré (obs. 4) néphro-calcinose et insuffisance rénale sévère (obs.9).

La différentielle est normale dans près de la moitié des cas; elle est élargie une fois considérablement 21-6 (obs. 1) deux fois modérément (obs. 5 et 19) elle est pincée trois fois (obs. 2, 6, 16).

| Nom de l'auteur, n° obs. sexe âge | Diamètre de la sténose | Intensité du souffle | Siège maximum | Irradiation aux vaisseaux du cou | A la pointe | A tout le précordium | Thrill | $B_2$ ↗ | $B_2$ normal | $B_2$ ↗ | SD | POULS | T.A. |
|---|---|---|---|---|---|---|---|---|---|---|---|---|---|
| CHEU 1 ♂ 30 ans | - | | 2 EID | + | | | + | | | | ++ | pouls d'IA | 21-6 |
| BURRY 2 ♀ 37 ans | - | | | | | | | | | | | | 13-11 |
| DENIE 3 VERHEMGT... ♂ 25 ans | 0,5 cm2 | forte | 2 EID | | | | + | | | + | + | | 11-6 |
| TAUSSIG 4 ♀ 70 ans | 0,75 - | forte | 2 EID | - | + | | | | | | | | 16-9 |
| KREEL 5 ♂ 12 ans | 0,7 - | forte | 2 EID | + | | | + | | | | + | normal | 9,5-4,5 |
| MORROW I 6 ♀ 13 ans | 0,2 - | 4/6 | 2 EID | + | | | + | | | | | | 9,6-8 |
| MORROW 2 7 ♂ 18 ans | 0,6 - | 5/6 | 2 EID | | | | + | + | | | | D > G | D 11-7<br>G 9-6 |
| PEROU 8 ♂ 13 ans | | forte | 2° et 3° EID | + | | | + | + | | | | - | - |
| PEROU 9 ♂ 24 ans | 0,6 - | forte | | | | | - | - | - | - | - | - | 17-10<br>19-10 |
| MAC GOON KIRKLIN 10 ♂ 11 ans | 0,6 - | 3/4 | 2 EID | + | + | | + | | + | | | pulsations fémor.faibles | 12-8 |
| MAC GOON KIRKLIN 11 ♀ | 0,3 - | forte | Manubrium | + | | + | + | | + | | | D > G | 11-? |

| | | | | | | | | | | | | | |
|---|---|---|---|---|---|---|---|---|---|---|---|---|---|
| MAC GOCN KIRKLIN 12 ♂ 14 ans | 0,27cm2 | 4/4 | I EID | + | | + | + | + . | | | | Normal | 8,5-? |
| STARR 13 GRISWALD ♀ 8 ans | - | 4/6 | 2 EID | + | | + | + | | | | | | 9,8-7,2 |
| WILLIAMS 14 ♀ 7 ans | - | forte | 2 EID 3 | + | | + et dos | + | | + | | 0 | | |
| WILLIAMS 15 ♂ 11 ans | - | forte | 2 EID Manub. | + | + | + et dos | + | + | | | 0 | | |
| MORROW 3 16 ♂ 7 ans | - | 5/6 | 2 EID | + | | | + | + | | | | normal | 9,4-7 |
| GUEDE 17 ♂ 16 ans | - | forte | 2 EID | + | | | | | + | | 0 | | |
| GUEDE 18 ♂ 5 ½ ans | - | forte | 2 EID | + | | | | | + | | 0 | | 10-7½ |
| LOOGEN I 19 ♂ 12 ans | - | forte | 2 EID | + | | | + | | + | | | | 13-6,5 |
| LOOGEN 2 20 ♂ 16 ans | - | forte | 2 EID | | | | | | | | | | 15-8 |
| HERBST 21 ♀ 5 ans | - | forte | 2 EID | + | | | + | | + | | | | 12-7,5 |
| WILLIAMS 22 ♀ 7 ans | - | forte | 2 EID | + | | | | | + | | 0 | | |
| WILLIAMS 23 ♀ 12 ans | - | forte | 2 EID | | | | | | + | | 0 | | |
| Observation Rapportée ♀ 30 ans | 0,2 cm2 | 5 à 6/10 | 2 EID | + | | + | + | + | | | | normal | 12,5-8,5 |

## III - SIGNES RADIOLOGIQUES

Leur étude repose sur trois comptes rendus de radioscopie et 20 examens radiographiques.

1°) Le coeur est augmenté globalement de volume, neuf fois, deux fois seulement de façon importante chez des sujets de 30 à 37 ans, en insuffisance cardiaque (obs. 1 et 2) modérément dans l'observation rapportée.

2°) Le ventricule gauche est augmenté de volume dix fois, habituellement de façon modérée.

3°) La dilatation post sténotique est retrouvée une fois (obs. 1)(l'examen anatomique confirme cet aspect radiologique).

4°) Six fois, il est noté un pédicule vasculaire aortique étroit, et sept fois il est constaté que l'aorte n'est pas dilatée.

Le ventricule droit est augmenté une fois : il y a association d'un canal artériel (obs. 6).

Une fois, on trouve un anévrysme calcifié de l'aorte ascendante juste avant le tronc brachiocéphalique (obs. 7).

En résumé, l'examen radiologique montre :

- une augmentation de volume du coeur dans un petit nombre de cas. Celle-ci n'est importante que dans les cas très évolués au stade de l'insuffisance cardiaque.

- Une augmentation discrète de volume du ventricule gauche, très nette, dans un cas sur deux.

- un pédicule vasculaire étroit dans six cas, cependant que dans sept cas, il est remarqué une absence de dilatation, dont on sait qu'elle était considérée jusqu'ici comme un signe de faveur de la sténose sous-orificielle.

## SIGNES RADIOLOGIQUES

| Noms des auteurs, n° obs. Sexe, âge | Augment. globale du Vol. cardiaque | V.G. | Aorte dilatée | aorte étroite | aorte non dilatée | autres anomalies relevées |
|---|---|---|---|---|---|---|
| CHEU 1 ♂ 30 ans | ++ | + | + | = | | OG + |
| BURRY 2 ♀ 37 ans | ++ | | | | | |
| DENIE VERHEUGT 3 ♂ 25 ans | + | + arrondi | | | | |
| SISMANN TAUSSIG 4 ♀ 70 ans | + | + allongé | | | | |
| KREEL 5 ♂ 12 ans | | + arrondi | | | | |
| MORROW I 6 ♀ 13 ans | + | + | | | + | VD +(canal artériel) |
| MORROW 2 7 ♂ 18 ans | - | + | | | | Anévrysme sacculaire de l'aorte.ascend. |
| PEROU 8 ♂ 18 ans | 0 | - | - | - | - | - |
| PEROU 9 ♂ 24 ans | + | - | - | - | - | - |
| MAC GOON I 10 ♂ 11 ans | 0 à ± | | | | | |
| MAC GOON 2 11 ♀ 15 ans | + | | | + | | |
| MAC GOON 3 12 ♂ 14 ans | 0 | | | | | |
| STARR 13 ♀ 8 ans | 0 | | | + | | |
| WILLIAMS 14 ♀ 7 ans EC | | | | | + | |
| WILLIAMS 15 ♂ 11 ans JS | | | | | + | |
| MORROW 3 16 ♂ 7 ans | - | + | | | + | |
| GUEDE I 17 ♂ 16 ans | + | + | | + | | |
| GUEDE 2 18 ♂ 5 ans ½ | + | + | | + | | |

| | | | | | | |
|---|---|---|---|---|---|---|
| LOOGEN I 19<br>♂ 12 ans | 0 | + | | + | | |
| LOOGEN 2 20<br>♂ 16 ans | - | | | | | |
| HERBST 21<br>♀ 5 ans | + | | | + | | |
| WILLIAMS 22<br>♀ 7 ans EW | | | | | + | |
| WILLIAMS 23<br>♀ 12 ans HB | | | | | + | |
| Observation personnelle présentée<br>♀ 30 ans | 0 à ± | | | | + | DD +<br>OD ± à + |

IV - SIGNES ELECTROCARDIOGRAPHIQUES

1°) Le rythme est sinusal dans tous les cas. Quatre fois, des extrasystoles ventriculaires sont signalées (obs. 2, 7 et observation rapportée).

2°) L'axe de QRS dans 5 tracés où il est précisé (obs.2, 3, 19, 21 et obs rapportée) est compris entre + 25 et + 100°, il est noté une déviation axiale gauche dans un seul cas (cas 8).

3°) L'axe T dans 6 cas est divergent de l'axe de QRS de plus de 90°

4°) Les signes d'hypertrophie ventriculaire gauche : l'indicede Sokolov est augmenté trois fois, les ondes T sont négatives de VI à V6 deux fois, de V3 à V8 une fois, en V9 seulement une fois. L'hypertrophie ventriculaire gauche est globalement indiquée dans 15 observations.

5°) Les troubles de la conduction : deux fois, ilexiste un bloc de branche gauche complet, deux fois un bloc de branche gauche incomplet (obs. 7, 10, 19, et 21).

Une hypertrophie auriculaire gauche est notée deux fois (obs. 10 et 11).

Au total, il n'sxiste pas habituellement de déviation axiale gauche et l'axe moyen semble voisin de celui du rétrécissement aortique orificiel trouvé à + 50 (LENEGRE, CHEVALIER, CAROUSO). L'hypertrophie ventriculaire gauche de type systolique est présente dans la plupart des cas. Les troubles de la conduction sont trouvées dans une proportion moindre que dans le rétrécissement aortique orificiel.

SIGNES E.C.G.

| | | RS | AQRS | AT | R périphérique | R. prec. G | S. prec. D | T- | Big | BBG | autres anomalies | HVG cit. sans det. |
|---|---|---|---|---|---|---|---|---|---|---|---|---|
| CHEU | 1 | RS+ | | +240 | + | | | V4àV6 | | | | |
| BURRY | 2 | +ES vent | +20° SIQ3 | | | | | | | | | |
| DENIE VERHEUGT | 3 | + | +80° | | + | + | + | V4àV6 | | | | |
| SISMANN TAUSSIG | 4 | | | | | | | | | | | |
| KREEL | 5 | | | | | + | | V4àV6 | | | | + |
| MORROW I | 6 | + | | | | | | | | | | + |
| MORROW 2 | 7 | +ES vent | | | | | | | | + | | |
| PEROU | 8 | | G | | | | | | | | | + |
| PEROU | 9 | ES. vent | | | | | | | | | | |
| MAC GOON I | 10 | | | | | | | | | + | HAG | + |
| MAC GOON 2 | 11 | | | | | | | tout le précor. | | | HAG | + |
| MAC GOON 3 | 12 | | | | | | | | | | | + |
| STARR | 13 | | | | | | | | | | | + |
| WILL. | 14 | | | | | | | | | | | + |
| WILL. | 15 | | | | | | | | | | | + |
| MORR. | 16 | | | | | | | | | | | + |
| GUEDE | 17 | + | | | | | | | | | | + |
| GUEDE | 18 | | | | | | | | | | | + |
| LOOGEN I | 19 | + | +60° | +160° | + | + | + | V4àV6 | + | | | |
| HERBST | 21 | + | +100 | 0° | + | - | + | V9 | + | | | |
| WILL | 22 | | | | | | | | | | | + |
| WILL | 23 | | | | | | | | | | | + |
| Obs.rapp. | + | +ES vent | +25° | +180° | + | + | + | V3àV8 | 0 | | | |

## V - EVOLUTION ET SIGNES FONCTIONNELS

L'évolution spontanée peut être suivie chez quatre malades. Les autres malades ont été opérés ou ont été observés sur une période trop courte pour juger de l'évolution.

Successivement, seront envisagés l'âge d'apparition et la nature des troubles fonctionnels, l'évolution spontanée et l'insuffisance cardiaque observée dans trois cas et les autres complications rencontrées.

1°) Les signes fonctionnels : ils existent dans dix cas.

a) La fatigabilité : 5 fois, ce signe est le premier en date : il apparaît à des âges variables allant de 4 à 19 ans (obs. 3, 6, 16, 19, 21).

b) Les douleurs angineuses, retrouvées 5 fois, apparaissent de 11 à 30 ans. Deux fois, ce sont les symptômes les plus précoces.

Elles sont tantôt déclenchées par l'effort (obs. 3, 4, 10), tantôt spontanées (obs. 7, 1, 10) dans un de ces cas (obs.7) elles sont transitoires et correspondent sans doute à la constitution d'un anévrysme disséquant.

c) Une seule fois, on note l'apparition de lipothymies chez une enfant de 13 ans, qui devait mourir subitement peu après.

2°) Evolution spontanée :

Dans les six cas, où elle peut être étudiée :

- une fois, la mort subite survient quelques heures avant l'intervention chirurgicale projetée.

- une fois, la mort est le fait d'une hémorragie lors d'une amygdalectomie (obs.8).

- une fois, la mort est secondaire à une insuffisance rénale savère (obs. 9, association de néphrocalcinose et d'adénome para-thyroïdien .8),

- trois fois, une insuffisance cardiaque apparaît sa durée d'évolution est :

. moyenne : une fois (obs. 1) : de nombreuses poussées aboutissent à la mort en deux ans;

. brève : une fois (obs. 2) une première poussée sévère est compliquée d'embolies artérielles périphériques et pulmonaires et la mort survient en trois semaines;

. longue : une fois (obs.4) : la mort survient par accident vasculaire cérébral 10 ans après l'apparition du premier signe d'une insuffisance cardiaque, équilibrée par un traitement digitalique et diurétique.

## VI - LES COMPLICATIONS

a) Les embolies : Des embolies sytémiques multiples ayant entraîné la mort, sont notées chez la malade n° 2. Elle présentait également des signes d'embolie pulmonaire.

Dans l'observation 4, le malade meurt d'accident vasculaire cérébral. Il n'est pas précisé dans l'observation, si une embolie en était responsable.

b) La maladie d'OSLER : est rapportée une fois (obs. 7).

A l'autopsie, le rétrécissement aortique supra-valvulaire était étendu sur une hauteur de 18 mm. Il s'associait à :

. une hypoplasie de l'aorte,

. un anévrysme calcifié de l'aorte ascendante,

. une dissection de l'aorte avec orifice cicatrisé avant le tronc brachiocéphalique et un orifice, après la sous-clavière gauche.

L'histologie montrait une dégénérescence fibreuse de la média.

La maladie d'OSLER pourrait être ici responsable de l'extension en hauteur de la sténose.

| Nom de l'auteur | Découverte à la naissance | Découverte avant 6mois | Découverte avant 3ans | Découverte avant 8ans | Découverte à l'age adulte | Découverte non précisée | Signe de découverte |
|---|---|---|---|---|---|---|---|
| CHEU 1 | | | | | + 30 ans | | Douleur rétro-sternale |
| BURRY 2 | | | | | + 37 ans | | Insuffisance cardiaque |
| DENIE VERHEUGT 3 | | | | + | | | SS |
| SISMANN TAUSSIG* 4 | + | | | | | | SS |
| KREEL 5 | | + | | | | | SS |
| MORROW I 6 | + | | | | | | SS |
| MORROW 2 7 | + | | | | | | SS |
| PEROU 8 | | | + | | | | |
| PEROU 9 | | | | + av. 12 a. | | | |
| MAC GOON I 10 | + | | | | | | SS |
| MAC GOON 2 11 | | | | + | | | SS |
| MAC GOON 3 12 | | | + | | | | SS |
| STARR 13 | | + | | | | | SS |
| WILLIAMS 14 | | | | + | | | SS |
| WILLIAMS 15 | | | | + | | | SS |
| MORROW 3 16 | + | | | | | | |
| GUEDE 17 | | | | + | | | SS |
| GUEDE 18 | | | + | | | | SS |
| LOOGEN I 19 | | | + | | | | SS |
| LOOGEN 2 20 | | | | | | +mais avant 16 a. | non précisé |
| HERBST 21 | | | | + | | | SS |
| WILLIAMS 22 | | | | + | | | SS |
| WILLIAMS 23 | | | | + | | | SS |
| Observation rapportée | | | | + | | | SS |

# EVOLUTION

| Non de l'auteur, n° obs., sexe, age | | ler.fonct. | âge | angor. | lipo-thymie | fati-gabi-lité | I.C. | mort subi-te | Osler | Chi-rur-gie | décès | guérison |
|---|---|---|---|---|---|---|---|---|---|---|---|---|
| CHEU 33 ans ♂ | 1 | Douleur angine | 30 | + | 0 | | + | | | 0 | | |
| BURRY ♀ 37 ans | 2 | Ins.card. | 37 | 0 | 0 | | + | | | 0 | | |
| DENIE VERHEUGT ♂ 25 ans | 3 | Fatigabi-lité | 19 | + | 0 | + | | | | + | + | |
| SISMANN TAUSIG ♀ 70 ans | 4 | Ins.card. | 60 | 0 | 0 | | + | | | 0 | | |
| KREEL 12 ans ♂ | 5 | Douleur angineuse | 12 | + | 0 | | | | | + | + | |
| MORROW I 13ans ♀ | 6 | Lopothy-mie,fatig. | 13 | 0 | + | + | | + | | 0 | + | |
| MORROW 2 18 ans ♂ | 7 | Douleur angineus. | 17 | + | 0 | | | | + | + | + | |
| PEROU 8 ans ♂ | 8 | - | | | | | | | | | + amygdal.hem. | |
| PEROU 24 ans ♂ | 9 | - | | | | | | | | | + Néphrocalci-nose, adénome parathyroïd. | |
| MAC GOON KIRKLIN ♂ 11 ans | 10 | douleur angineus. | 11 | + | 0 | | | | | + | | + |
| MAC GOON KIRKLIN ♀ 5 ans | 11 | - | | 0 | 0 | | | | | + | | + |
| MAC GOON KIRKLIN ♂ 14 ans | 12 | - | | 0 | 0 | | | | | + | | + |
| STAR GRISWALD ♀ 8 ans | 13 | - | | 0 | 0 | | | | | + | | + |

| | | | | | | | | | | | | |
|---|---|---|---|---|---|---|---|---|---|---|---|---|
| WILLAIMS ♀ 7 ans | 14 | | | 0 | 0 | 0 | | | | + | | + |
| WILLIAMS ♂ 11 ans | 15 | | | 0 | 0 | 0 | | | | + | | + |
| MORROW ♂ 7 ans | 16 | Fatigabil. | 7 | 0 | 0 | + | | | | Expl. + | | |
| GUEDE ♂ 16 ans | 17 | Palpit. à l'effort | | | | | | | | Expl. | | |
| GUEDE ♂ 5 ans ½ | 18 | 0 | | | | | | | | Expl. | | |
| LOOGEN I ♂ 12 ans | 19 | Fatig. | 8 | 0 | 0 | + | | | | 0 | | |
| LOGEN 2 ♂ 16 ans | 20 | - | - | - | 0 | | | | | 0 | | |
| HERBST ♀ 5 ans 3/4 | 21 | Fatig. | 4 | 0 | 0 | + | | | | 0 | | |
| WILLIAMS ♀ 7 ans | 22 | | | 0 | 0 | 0 | | | | | | |
| WILLIAMS ♀ 12 ans | 23 | | | 0 | 0 | 0 | | | | | | |
| Observation rapportée ♀ 30 ans | | | | | | | | | | + | + | |

## CONCLUSIONS

1 - Les signes physiques et électrocardiographiques sont ceux de tout rétrécissement juxta-valvulaire, quel que soit son siège.

2 - L'absence de dilatation aortique aux rayons X ou un pédicule aortique étroit doivent toujours faire songer à la posibilité du siège supra-valvulaire.

3 - La fréquence des troubles mentaux (dans plus d'un tiers des cas), associés ou non aux signes du syndrome de MARFAN ou à un aspect particulier du facies, peut être un argument de présomption en feveur du siège supra-valvulaire d'un rétrécissement aortique.

# CHAPITRE V

## EXPLORATIONS FONCTIONNELLES

Les données cliniques permettant tout au plus de soupçonner le siège d'un rétrécissement aortique, il convient de faire appel aux explorations des cavités gauches pour préciser le diagnostic.

Dans ce chapitre seront étudiées les techniques employées, les résultats obtenus et les conséquences pratiques que l'on peut en tirer pour le diagnostic de siège du rétrécissement aortique.

Le matériel d'étude comprend les observations 3, 6, 7, 10 à 27 et l'observation rapportée.

Un tableau va tout d'abord permettre de situer le rôle des explorations dans cette affection :

- nombre d'observations recensées :..... 33
- nombre d'explorations pratiquées :..... 20

avec recherche du siège.

- Nombre de découvertes du siège à l'autopsie :.... 8

(MONCKEBERG, MENCARELLI, LEV, CHEU, SISMANN, BURRY, PEROU)

- nombre de découvertes chirurgicales du siège :... 9

  . sans explorations préopératoire : 4
  (KREEL, WILLIAMS, MAC, GOON)

  . avec exploration préopératoire : 1
  (incomplète MORROW).

- Interprétation des courbes de retrait non faites :.. 3
  (DENIE, GUEDE)

- Courbe non explicite 1
  (observation personnelle)

Courbe de retrait montrant les trois étages de pression avec aspect particulier dans le cas d'insuffisance aortique.

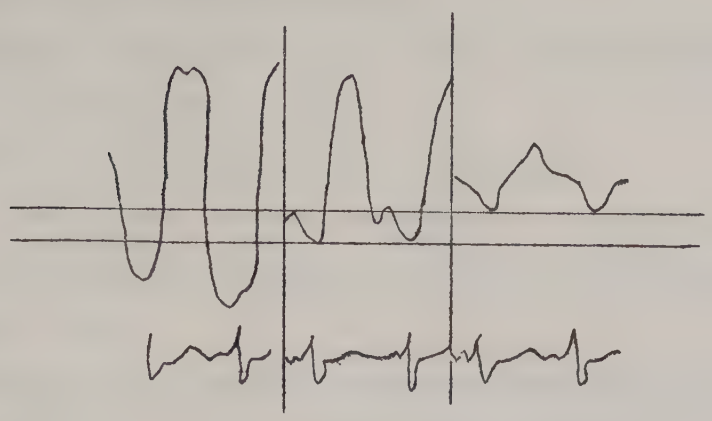

Courbe de retrait enregistrée chez le malade de DENIE et VERHEUGT

On voit 3 étages de pression :

- à gauche, le ventricule gauche
  - . systolique élevée
  - . diastolique basse.
- au milieu l'aorte, en amont de la sténose
  - . systolique égale à celle du ventricule gauche
  - . diastolique plus élevée que celle du ventricule gauche
- à droite, l'aorte, en aval de la sténose
  - . systolique plus basse que le ventricule gauche
  - . diastolique d'aorte.

A noter ici un gradient diastolique entre aorte post et pré stricturale : il y a une insuffisance aortique et la diastolique de l'aorte post stricturale est protégée par la sténose.

- Nombre de diagnostics faits par exploration des cavités gauches :..... 16

Méthodes employées : chez vingt malades le siège de rétrécissement aortique a été recherché.

Deux méthodes principales ont été employées :

- cathétérisme artériel rétrograde, avec passage de l'aorte dans le ventricule gauche et enregistrement des pressions lors du retrait de la sonde, dans 13 cas.

- prise des pressions simultanément dans l'artère fémorale et le ventricule gauche abordé par ponction directe, complétée par une angiographie sélective du ventricule gauche par l'aiguille de ponction, dans 5 cas.

- Parmi les autres méthodes utilisées, citons le cathétérisme gauche par voie transbronchique et le cathétérisme artériel rétrograde à partir des cavités droites avec passage par un canal artériel.

## I - LE CATHETERISME ARTERIEL RETROGRADE

Six fois il a été fait à partir d'une artère brachiale, sept fois à partir de l'artère fémorale selon la technique de SELDINGER.

Dans tous les cas, il y a eu passage dans le ventricule gauche sans difficulté extrême - Ce passage relativement facile semble donc un argument de présomption en faveur du siège supra-valculaire.

a) Cette méthode permet de confirmer le diagnostic de rétrécissement aortique en mettant en évidence le gradient de pression ventricule gauche-aorte.

b) Elle permet dans la plupart des cas, le diagnostic de siège, supra-valvulaire par l'examen de la courbe de pression enregistrée lors du retrait de la sonde du ventricule gauche à l'aorte. Ainsi, onze fois sur treize la courbe de retrait montre trois étages de pressions;

. un étage ventriculaire

= avec pression systolique élevée

= diastolique nulle.

. un étage aortique présténotique

= avec pression systolique de ventricule gauche

= et pression diastolique d'aorte,

. un étage aortique post sténotique

= avec pression systolique basse,

= et pression diastolique normale.

c) Dans deux cas, toutefois, le diagnostic du siège n'est pas possible.

- une fois le retrait s'accompagne d'extra systoles nombreuses (obs.24)

- une fois les trois étages ne sont pas nettement distincts (observation personnelle).

- Il faut noter la possibilité d'erreurs en raison de l'écartement des trous à l'extrémité de la sonde : on conçoit que si deux trois se trouvent dans deux cavités de pressions différentes, on puisse enregistrer des pressions difficiles à interpréter.

d) Dans trois des neuf cas où la courbe de retrait montre que trois étages typiques de sténose supra valvulaire, le diagnostic de siège n'est pas fait, et c'est à l'intervention qu'il sera posé. Mais ces erreurs ont été faites à une époque où la sténose supra valvulaire était mal connue (obs. 3, 17, 18).

e) Le cathétérisme artériel rétrograde est complété par une angiocardiographie, 7 fois.

Une fois cet examen vient au secours du cathétérisme en défaut : dans le cas où des extrasystoles empêchent l'interprétation de la courbe de retrait, l'angio montre le siège de la sténose.

2°) La ponction ventriculaire gauche directe associée à l'angiocardiographie sélective gauche.

Elle est pratiquée cinq fois.

Elle montre le gradient par la prise simultanée des pressions dans le ventricule gauche et l'artère fémorale.

Elle montre le siège supra valvulaire par l'image angiocardiographique :

constriction de l'aorte au-dessus des artères coronaires.

Il n'est noté aucun accident à la suite de la ponction du ventricule gauche et de l'injection par l'aiguille intraventriculaire.

3°) Autres méthodes

Chez trois malades, il a été employé des méthodes différentes ;

- deux fois un cathétérisme gauche, par voie transbronchique, a permis le passage de l'oreillette gauche dans le ventrigule gauche, puis de l'aorte, le retrait a été enregistré de l'aorte au ventricule gauche.

- une fois un cathétérisme gauche est réalisé à partir des cavités droites avec passage dans l'aorte par un canal artériel.

En fait, cette exploration aura surtout pour objet l'opacification aortique qui permettra, dans ce cas, le diagnostic.

IV - ETUDES DES CHIFFRES TROUVES

a) Pressions

- Les pressions systoliques dans le ventricule gauche sont connues 12 fois.

. 1 fois à 135 mm Hg
. 10 fois de 170 à 220 mm Hg
. 1 fois à 260 mm Hg
. 1 fois à 310 mm Hg
. 1 fois à 320 mm Hg

Elles sont donc semblables à celles que l'on rencontre dans le rétrécissement aortique (généralement $\leq$ 250).

- Les pressions systoliques dans l'aorte en aval de la sténose sont comprises entre :

82 et 180 mm Hg

. 3 fois de 82 à 85 mm Hg.

. 4 fois de 100 à 115 mm Hg

. 2 fois de 125 à 130 mm Hg.

. 3 fois de 140 à 150 mm Hg

. 1 fois à 180 mm Hg.

- Le gradient systolique ventricule gauche aorte en aval de la sténose est compris entre :

24 et 210 mm Hg

. 24 à 40 mm Hg, 4 fois

. 70 à 120 mm Hg, 5 fois

. 1 fois à 140 mm Hg

. 1 fois à 210 mm Hg.

b) Les surfaces calculées deux chiffres sont connus :

- 0,4 cm2

- 0,48 cm2

correspondant à des valeurs réelles vérifiées anatomiquement respectives de :

0,5 cm2

0,6 cm2

c) Dans cinq cas on connaît la surface réelle. Les rapports entre gradient de pression et surface sont les suivants :

- Pour un gradient de 118 mm Hg

La surface de la sténose est de 0,06 cm2

- Pour un gradient de 22 mm Hg.

La surface de la sténose est de 0,30 cm2 (0 ± 15 ans)

- entre ces extrêmes, correspondent à des grandients de :

. 40 mm Hg.

. 70 mm Hg.

. 80 mm Hg.

des surfaces respectives de :

0,5 cm2 (0 25 ans)

0,6 cm2 (0 18 ans)

0,2 cm2 (0 13 ans)

## CATHETERISMES COMPLETS

| Nom de l'auteur | n° de l'obs. | Sexe | Age | Technique employée | Pressions VG | Pressions aort. en amont de la sténose | Pression aort. en aval de la sténo. | Gradient systolique | Surface calculée de la sténose et surface réelle. |
|---|---|---|---|---|---|---|---|---|---|
| DENIE VERHEUGT | 3 | ♂ | 25 | rétrograde brachiale | 175-10 à l'inter. 150-0-15 | 165-40 à l'inter. 140-42 | 85-50 à l'inter. 110-60 | ↘90 mm Hg ↗40 mm Hg | - 0,4 cm2 - 0,5 cm2 |
| MORROW 2 | 7 | ♂ | 18 | rétrograde radiale | 180-12 | 180-75 | 110-75 | 70 mm Hg | -0,48 cm2 0,6 cm2 |
| MAC GOON KIRKLIN | 11 | ♀ | 15 | rétrograde | 174-6 | 174-70 | 150-62 | 24 mm Hg | non calculée - 0,30 cm2 |
| STARR | 13 | ♀ | 8 | rétrograde brachiale | mise en évidence de trois étages. chiffres non précisés. | | | | - non calculé ∤ non précisée |
| WILLIAMS JS | 15 | | | rétrograde radiale | trois étages | | | 84 | |
| GUEDE | 17 | ♂ | 16 | transbronchique et rétrograde | 260-10 | 240-90 | 140-85 | 120 | |
| GUEDE | 18 | ♂ | 5 ½ | rétrograde | 310 8 16 | 310-65 | 100/65 | 210 | |
| DOTTER | 24 | | | rétrograde fémorale | pas de mise en évidence possible. de 3 étages. chiffres non précisés | | D angio | forte | |
| DOTTER | 25 | | | rétrograde fémorale | mise en évidence de 3 étages. Chiffres non précisés. | | ∤ angio | | |
| BERNADET | 26 | | 18 | rétrograde brachail | 320-? | 320-? | 180-? | 140 mm Hg | |

| Nom de l'auteur | N° de l'obs | Sexe | Age | Technique employée | Pressions VG | Pressions aorte en amont de la sténose | Pressions aorte en aval de la stén. | Gradient systolique | Surface calculée de la sténose réelle |
|---|---|---|---|---|---|---|---|---|---|
| BERNADET | 27 | | | rétrograde brachial | 180-? | 180-? | 120-? | 60 mm Hg | |
| SOULIE | | | | rétrograde | mise en évidence de 3 étages de pression Chiffres inconnus | | | | |
| GORDON | | | | voie trans-bronchique | mise en évidence de 3 étages de pression | | | | |
| Observ. Person. | | ♀ | 30 | | 2.04-0 | | 125-74 | | |

PONCTIONS VG (avec en plus 3 examens per opératoires)

| Nom de l'auteur | n° obs. | Sexe | âge | Pressions VG | Pressions artériel. | Gradient systoliques | Méthode employée pour le Diag.de siège |
|---|---|---|---|---|---|---|---|
| MORROW I | 6 | ♀ | 13 | 194-10 | 113-? | 87 surf.St 0,2 2è cath.52 | Angiocardiographie |
| MAC GOON KIRKLIN I | 10 | ♂ | 11 | per.op. 200 mmHg | 82 mmHg | 118 mmHg surf.sténot. 0,06 cm2 | D. de siège non recherché |
| MAC GOON KIRKLIN 3 | 12 | ♀ | 15 | per.op. 135 mmHg | 85 mmHg | 50mmHg S. sténot. 0,27 cm2 | D. de siège non recherché |
| WILLIAMS EC | 14 | | | per.op. | | 100 | D. de siè.non Rech. |
| MORROW 3 | 16 | ♂ | 7 | 170-5 | 110-65 | 60 Surf. sténot.0,6 | D. de siège non recherché. |
| LOOGEN I | 19 | ♂ | 12 | 170-5 | 130-65 | 40 | Angiocardiographie sélect. à partir de VG |
| LOOGEN 2 | 20 | ♂ | 16 | 220-5 | 150-80 | 70 | Angiocard. select. à partir du VG |
| HERBST I | 21 | ♀ | 5 ½ | non précisé | | 60 | Angiocard. select. à partir du VG |
| WILLIAMS W (ponctions VG) | 22 | | | non précisé | | 68 | Angiocard. sélect. à partir du VG |
| WILLIAMS HB (ponction VG) | 23 | | | non précisé | | 34 | Angiocard. sélect. à partir du VG |

## V - L'ANGIOCARDIOGRAPHIE

Elle est pratiquée treize fois

- Techniques

- par voie artérielle rétrograde :..... 8 fois
- par ponction directe du ventricule gauche :..... 5 fois

L'injection de produit de contraste est faite dans :

- le ventricule gauche :..... 8 fois
- dans l'aorte :..... 4 fois
- Elle n'est pas précisée :..... 1 fois

Elle montre le siège supra valvulaire dans tous les cas: il existe au-dessus de la naissance des coronaires un rétrécissement de l'aorte.

Elle montre les complications et les lésions associées :

- dilatation des sinus de Valsalva :..... 2 fois
- dilatation des artères coronaires:..... 6 fois
- hypoplasie de l'aorte :..... 6 fois
- augmentation de la paroi du ventricule gauche :. 5 fois
- sténose sous valvulaire associée :..... 1 fois

Elle montre une fois une régurgitation aortique. Il faut noter ici que la mise en évidence de celle-ci n'est possible que par injection du produit de contraste dans l'aorte.

ANGIOGRAPHIE AORTE ET CORONAIRE

montrant la sténose supravalvulaire

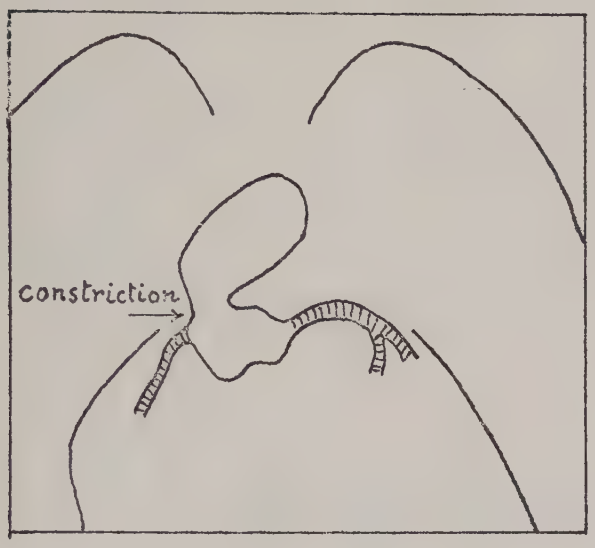


Face

O.A.G.

# A N G I O C A R D I O G R A P H I E S

| Nom de l'auteur | n°obs. | Sexe et age | | Voie | const. au dessus des coro. | Dilat. des valsal va | Dilat. des coron. | Hypopla. de l'aor te | Régurgi- tation aortiq. | Paroi VG ↗ |
|---|---|---|---|---|---|---|---|---|---|---|
| MORROW I | 6 | ♀ | 13 | artérielle rétrograde injection sus.val. | + | 0 | 0 | + | + | - |
| MORROW 2 | 7 | ♂ | 18 | artérielle rétrograde injection dans le VG | + | + | + | + | - | + |
| MAN GOON . KIRKLIN 2 | 11 | ♀ | 15 | artérielle rétrograde injection non précis. | + | 0 | 0 | 0 | 0 | - |
| STARR GRIWOLD | 13 | ♀ | 8 | artérielle rétrograde au-dessus et au-dessous des valves | + | 0 | 0 | 0 | 0 | + |
| LOOGEN I | 19 | ♂ | 12 | Ponction VG Injection dans VG | + | 0 | + | + | 0 | + |
| LOOGEN 2 | 20 | ♂ | 16 | Ponction VG inject. VG | + | | NON Precisé | | 0 | + |
| HERBST I | 21 | ♀ | 5 | Ponction VG Injec. de la VG | + | 0 | 0 | + | 0 | + |
| WILLIAMS PW | 22 | ♀ | 7 | ponction VG inj. dans la VG | + | 0 | + | 0 | 0 | - |
| WILLIAMS HB | 23 | ♀ | 12 | Ponction VG injection dans la VG | + | 0 | + | 0 | 0 | - |

| | | | | | | | | | |
|---|---|---|---|---|---|---|---|---|---|
| DOTTER I | 24 | - | artérielle fémorale inject. AO | + | 0 | 0 | 0 | 0 | - |
| DOTTER 3 | 25 | - | artérielle fémorale inject. AO | + | 0 | ++ | + | 0 | - |
| BERNADET | 26 | 18 | voie artériel. rétrograde brachiale VG | + | + | + à Dte | 0 | - | - |
| BERNADET | 27 | 7 | voie artériel. rétrograde brachiale VG | + | 0 | 0 | + | - | - |

Tableau récapitulatif des moyens employés pour le diagnostic de 16 sténoses supravalvulaires.

| | |
|---|---|
| - Cathétérisme seul | |
| (Artériel rétrograde) :..... | 2 cas |
| (Transbronchique) :..... | 1 cas |
| - Cathétérisme et angio concordant | |
| (Artériel rétrograde) :..... | 6 cas |
| - Angiographie affirmant le diagnostic | |
| (Cathétérisme en défaut) :..... | 1 cas |
| - Angiographie par ponction ventriculaire gauche : ..... | 5 cas |
| - Angiographie aortique avec passage de la sonde de l'artère pulmonaire dans l'aorte par un canal artériel :..... | 1 cas. |

## VI - CONSEQUENCES PRATIQUES

Devant un rétrécissement aortique congénital, il convient de préciser le siège et le degré de la sténose, les complications associées. A la suite de l'étude des 21 observations hémodynamiques de notre série, il semble que puisse être dégagée une méthode susceptible de donner le plus grand nombre de renseignements avec un nombre d'opérations réduit et un minimum de risques pour le malade.

La technique utilisant la cathétérisme artériel rétrograde par voie transcutanée fémorale a été exposée, récemment par DOTTER et coll. La sonde employée est un cathéter en polytène à l'extrémité ouverte finement biseautée munie de trous latéraux suffisamment proches de l'extrémité, assez distants cependant pour ne pas altérer sa rigidité et sa solidité. Elle est introduite dans l'aorte autour d'un système conducteur mis en place par un trocart.

Une fois la valve aortique franchie, il faut effectuer les manoeuvres suivantes :

- prise des pressions dans le ventricule gauche,
- injection sous pression de 4 kg/cm2 (à l'origine de la sonde) du produit de contraste, dans cette cavité, le patient étant en oblique postérieur droit à 40° position qui dégage bien la chambre de chasse du ventricule gauche et prise de cliché angiocardiographique;
- retrait de la sonde du ventricule gauche à l'aorte avec enregistrement continu de la courbe de pression (on peut également capter le son endocavitaire par la méthode de LUISADA ou celle de SOULIE-BOUCHARD et coll.)

Il peut être nécessaire de recommencer le retrait pour obtenir une courbe interprétable.

- injection de produit de contraste dans la racine de l'aorte pour faire une aortographie sélective afin de ne pas méconnaître une éventuelle insuffisance aortique.

L'angiocardiographie peut être réalisée en cinéangiocardiographie : ainsi en plus des renseignements dynamiques, concernant les mouvements du coeur,

des vaisseaux et des valves, on a la possibilité d'analyse statique de clichés maintenant excellents pris à des intervalles de temps aussi faibles que 2/100 de seconde.

## CONCLUSIONS DE L'ETUDE DES EXPLORATIONS DES CAVITES GAUCHES

Le diagnostic de siège du rétrécissement supra valvulaire repose sur :

- un signe hémodynamique : l'existence de trois étages de pression lors du retrait de la sonde du ventricule gauche à l'aorte : un étage ventriculaire un étage aortique presténotique avec pression systolique du ventricule et diastolique d'aorte, un étage aortique post-sténotique avec pression systolique abaissée et diastolique normale,

- l'aspect angiocardiographique : la constriction de l'aorte au-dessus de l'origine des artères coronaires.

Si le premier signe peut faire défaut en raison de difficultés techniques, le second est constant et il est toujours possible de le mettre en évidence.

La nécessité d'obtenir le plus grand nombre de précisions sur le rétrécissement et les lésions associées, impose donc d'associer ces deux examens dans une même exploration.

# CHAPITRE VI

# PHYSIOPATHOLOGIE

Dans ce chapitre seront étudiés les aspects physio-pathologiques particuliers à la sténose supra valvulaire, l'étiologie des douleurs angineuses et les hypothèses relatives à la dilatation des artères coronaires observées.

## I - ASPECTS PHYSIOPATHOLOGIQUES PARTICULIERS

a - Le rétrécissement aortique supra valvulaire comme les autres localisations réalise un barrage fixe sur la voie d'éjection systémique. Pour compenser l'obstruction et maintenir un débit systémique suffisant, le ventricule gauche augmente la puissance et la durée de sa contraction. Cette augmentation se traduit hémodynamiquement par l'élévation de la pression systolique du ventricule gauche et par le gradient systolique trans-sténotique (il est à noter qu'il n'y a pas d'augmentation de la pression diastolique du ventricule gauche en l'absence d'insuffisance cardiaque).

Au point de vue anatomo-pathologique, elle entraine une hypertrophie ventriculaire gauche (constante dans les cas étudiés).

b - la particularité du rétrécissement aortique supra-valvulaire est la naissance des coronaires en amont de la sténose

- dans le rétrécissement aortique orificiel, le débit coronaire est diminué :

. pendant la systole :

- du fait de la basse pression de perfusion coronarienne
- et du fait des résistances musculaires élevées.

. pendant la diastole, car celle-ci, phase de débit coronaire maximum est raccourcie.

Cette diminution du débit coronarien limite la puissance du ventricule gauche et en pratique, en cas d'effort ou si l'orifice de sténose est très étroit, la pression systolique du ventricule gauche dépasse rarement 250 mm Hg (millimètre de mercure).

- dans le rétrécissement aortique supra valvulaire la pression systolique de perfusion des artères coronaires est satisfaisante, mais les résistances musculaires élevées limitent le débit coronarien systolique et le raccourcissement de la diastole limite le débit coronarien diastolique.

Or dans les cas étudiés, la pression systolique du ventricule gauche dépasse seulement deux fois 260 mm Hg et même pour des sténoses serrées, reste au-dessous de 250 mm Hg.

Ainsi malgré le siège présténotique des ostia coronaires le débit coronarien peut être diminué, comme dans le rétrécissement aortique orificiel et la puissance du ventricule gauche peut être limitée de ce fait.

## II - ETIOLOGIE DES DOULEURS ANGINEUSES

Des altérations anatomiques peuvent les expliquer dans tous les cas :

- sténose très serrée 0,06 cm2 (obs. 9)
- insuffisance aortique majeure avec cardiomégalie (obs. 1)
- dissection aortique (obs. 7)
- occlusion d'un ostium coronarien par adhérence d'une sigmoïde à l'aorte :
  - . soit complète (obs. 5)
  - . soit adhérence du bord libre d'une valvule à la lésion sténosante endartérielle (obs. 2)

## III - DILATATION DES ARTERES CORONAIRES

Elle est observée dans 11 cas et est d'interprétation difficile. Elle peut être liée :

- au régime de pression élevé régnant à la systole dans la chambre aortique intermédiaire
- à une anomalie de leur paroi.

Pour LOOGEN et VIETEN, il pourrait exister des anastomoses entre artères médiastines du péricarde et artères coronaires, et celles-ci pourraient jouer un rôle dans une éventuelle circulation de suppléance par analogie avec ce qui est observé dans la coarctation de l'aorte.

---

# CHAPITRE VII

# ASPECTS MEDICO-CHIRURGICAUX

## I - INDICATIONS OPERATOIRES

Dans 13 cas, il a été posé une indication opératoire.

- 6 fois, c'est à la suite de la constatation de signes évolutifs que les malades sont opérés

  . apparition de douleurs angineuses (obs. 3 et 5)
  . apparition d'une douleur angineuse d'effort puis d'un bloc de branche gauche (obs. 11)
  . apparition de lipothymies à l'effort (obs. 6)
  . augmentation des signes d'hypertrophie ventriculaire gauche sur des tracés successifs (obs. 7 et observation personnelle).

- 6 fois l'indication est posée sur :

  . l'existence d'un gradient de pression entre le ventricule gauche et l'aorte
  . la constatation de signes d'hypertrophie ventriculaire gauche aux Rx et à l'E.C.G.
  (obs. 10-12-13-14-15-24)

- 1 fois, l'indication n'est pas connue (obs. 25)

Deux fois dans le premier groupe, trois fois dans le second groupe et dans le treizième cas, le siège supra valvulaire est connu avant l'intervention.

## II - RESULTATS

Quatre malades meurent à l'issue de l'intervention :

- chute de tension artérielle et fibrillation ventriculaire (obs. 3)
- insuffisance aortique massive irréductible (obs. 5)
- impossibilité de faire repartir le coeur arrêté (obs. 7)
- insuffisance ventriculaire gauche dans les heures qui suivent l'intervention (obs. 25)

Six malades sont opérés avec succès.

Dans trois cas, les chiffres de pressions sont connus après l'intervention.

Le gradient systolique baisse de :

- 120 à 20 (obs. 11)
- 24 à 0 (obs. 12)
- 50 à 20 (obs. 13)
- Dans tous les cas, le souffle diminue d'intensité.

Il convient d'opposer ces deux groupes de malades. Le premier comporte des adultes dont la cardiopathie est évoluée et le deuxième des sujets de moins de 15 ans. D'autre part, trois des quatre malades décédés avaient des lésions associées importantes (hypoplasie, insuffisance aortique), les six autres ayant des lésions isolées.

## III - CONSEQUENCES PRATIQUES

L'abandon des techniques à l'aveugle, l'application de l'hypothermie modérée puis de la circulation extracorporelle, l'usage de l'hypothermie profonde puis de la perfusion coronaire ont rendu progressivement plus larges les indications chirurgicales des sténoses aortiques quelque soit leur siège. Ainsi le rétrécissement aortique orificiel congénital est une indication relativement favorable (en France une dernière série de DUBOST de six cas fait état de six succès) et le rétrécissement aortique calcifié n'est plus une contre-indication (une statistique récente de SCANNEL montre une mortalité opératoire de moins de 35 %, non prohibitive pour une affection aussi grave).

Dans le cadre des indications opératoires du rétrécissement aortique en général comment se place la forme supra-valvulaire ?

- l'intégrité des valvules quand elle existe semble un élément de bon pronostic. Sans doute la proximité de celles-ci demande-t-elle au chirurgien une estimation parfaite de la correction à faire pour obtenir un calibre aortique suffisant sans léser leur jeu.

- les anomalies valvulaires observées posent un problème :

. Est-il possible d'obtenir le décollement d'une valvule adhérente en lui rendant une fonction parfaite ? de même est-il possible en élargissant l'anneau sténosant de rendre une fonction satisfaisante à une valvule que ses commissures rapprochées rendent insuffisantes et responsable de l'obstruction d'un ostium coronarien.

- en pratique, parmi les sténoses supra valvulaires circulaires, il convient de distinguer d'une part :

. les formes isolées,

. les formes avec lésions associées.

- il semble que les premières doivent être réparées systématiquement si elles ont un retentissement hémodynamique.

- la nature des lésions associées autorise ou non l'intervention pour la seconde forme, l'hypoplasie importante de l'aorte étant une contre-indication majeure.

## IV - TECHNIQUE OPERATOIRE

Elle fut créée par KIRKLIN lorsqu'il découvrit en 1956, au cours de l'intervention, une sténose supra valvulaire chez une petite fille qu'il opérait pour une sténose aortique orificielle

- après sternotomie médiane, canulation fémorale, canulation des veines caves à travers l'auricule droit et installation des perfusions

- l'aorte est clampée juste à l'origine du tronc brachio-céphalique

- une courte incision est faite sur la surface exposée de l'aorte ascendante à 1 ou 2 cm du clamp aortique : à travers cette incision est prolongée en bas à droite et en arrière selon une direction spiroïde sa limite inférieure se situant alors au milieu du valsalva postérieur : la nature de la sténose est alors étudiée avec soin par inspection, palpation des zones supra valvulaires, valvulaires et sous valvulaires.

- quand il a été déterminé que la constriction est en forme d'anneau typique, l'aortotomie est prolongée à travers cet anneau perpendiculairement à lui dans le sinus de valsalva non coronaire et jusqu'au point d'attache de la valvule correspondante.

- une prothèse en Teflon, imperméable au sang hépariné est découpé selon une forme appropriée et mise en place. Les sutures sont faites avec du fil de soie OOO.

- L'auteur pratique une perfusion coronaire quand l'aorte est clampée plus de 20 à 30 minutes (débit : 400 cc à 500 cc par minute au moyen des canules coronaires modifiées par KEY).

Il faut signaler ici que dans un cas de WILLIAMS, associant une bande et un rétrécissement circonférentiel, l'arète sténosante endartérielle a été enlevée, cependant que l'aorte a été élargie par la pose d'un patch en Teflon.

---

## CONCLUSIONS

Le rétrécissement supra-valvulaire de l'aorte doit son intérêt aux progrès récents des explorations hémodynamiques et angiocardiographiques gauches qui en permettent le diagnostic, ainsi qu'à ceux de la chirurgie cardio-vasculaire qui en autorise la réparation.

Deux formes principales peuvent être individualisées :

- les bandes tendues au-dessus d'une valvule sigmoïde, l'antéro gauche le plus souvent
- les rétrécissements circulaires.

Ces deux formes congénitales s'opposent. La première, lorsqu'elle est pure et non remaniée par des lésions acquises, n'entraine aucun trouble hémodynamique. Cliniquement, elle peut s'accompagner d'un souffle systolique. La deuxième, de loin la plus importante, est la sténose supra valvulaire vraie. Elle associe le plus souvent :

- un anneau endartériel constant situé au niveau du pli qui limite en haut le sinus de valsalva
- et un rétrécissement inconstant en sablier de la paroi extérieure de l'aorte en regard.

Cliniquement, elle ressemble au rétrécissement aortique orificiel :

- symptomatologie superposable : douleurs angineuses fréquentes
- souffle systolique, intense, maximum au 2° espace intercostal droit, irradiant aux vaisseaux du cou et s'accompagnant d'un thrill ; diminution fréquente du deuxième bruit au foyer aortique.
- signes électriques d'hypertrophie ventriculaire gauche du type "surcharge systolique".

L'examen radiologique toutefois montre une absence de dilatation post sténotique de l'aorte : le pédicule aortique est étroit.

La localisation supra valvulaire de la sténose aortique ne peut être affirmée que par les examens hémodynamiques et angiocardiographiques. Les premiers montrent trois courbes de pression lors du retrait de la sonde du ventricule gauche à l'aorte :

- une courbe ventriculaire avec pression systolique élevée et diastolique basse,
- une courbe aortique intermédiaire avec pression systolique élevée, égale à celle du ventricule gauche et diastolique d'aorte;
- une courbe aortique post-sténotique avec pression systolique inférieure à celle des étages précédents et diastolique normale d'aorte.

Les secondes permettent de voir la lésion : après opacification des cavités gauches, l'aorte est rétrécie au-dessus de la naissance des artères coronaires.

Un problème physiopathologique mérite d'être soulevé : l'étiologie des douleurs angineuses dans la sténose supra-valvulaire.

- l'adhérence d'une sigmoïde à la paroi aortique entraînant l'occlusion d'un ostium coronaire peut les expliquer dans deux cas;
- dans deux autres cas leur présence semble montrer que la naissance des artères coronaires en amont de la sténose n'élimine par la possibilité d'une diminution du débit coronaire. La pression systolique dans les artères coronaires étant élevée l'explication de la diminution du débit coronarien pourrait être trouvée dans le raccourcissement de la diastole (phase du plus grand débit coronarien et l'élévation des résistances myocardiques du ventricule gauche.

Des anomalies associées sont fréquemment observées :

- dilatation des artères coronaires (un rôle de circulation anastomotique est avancé par certains auteurs) ;
- dilatation modérée des sinus de Valsalva en amont de la sténose ;
- hypoplasie de l'aorte (44 % des cas) en aval de la sténose ;
- épaississement de la paroi de l'aorte
- dégénérescence de la paroi de l'aorte
- sténose des gros troncs artériels nés de l'aorte horizontale.

Par contre, il n'est pas trouvé de bicuspidie associée.

Les indications opératoires sont délicates à poser. Néanmoins, s'il convient de n'opérer que les formes à gradient de pression ventricule gauche - aorte supérieure à 50 mm de Hg, il faut intervenir avant la déchéance myocardique et si possible avant l'apparition de signes fonctionnels importants. L'adhérence d'une valvule à la paroi aortique n'est pas une contre-indication pour KIRKLIN, car elle serait réparable. L'hypoplasie représente une contre-indication dans la mesure où elle est importante et où elle participe aux troubles hémodynamiques.

Il convient donc de souligner le rôle important des explorations des cavités gauches qui doivent donner le plus grand nombre possible de renseignements sur les lésions sténosantes, leurs retentissements hémodynamiques et les anomalies associées, elles permettrony respectivement au médecin et au chirurgien d'envisager et de réaliser l'intervention réparatrice.

---

Vu, le Président de Thèse

Professeur LENEGRE

Vu, le Doyen de la Faculté

Professeur L. BINET

Vu, et permis d'imprimer
Le Recteur de l'Académie de Paris

J. ROCHE

## BIBLIOGRAPHIE


ARCHER R.S. - Note on a congenital band strechting across the origine of the aorta. Dublin -J. Med. Soc. 65 405 1878

BACQUET G. - Etude hémodynamique et angiographique de 22 cas de sténose aortique congénitale - Thèse Paris 1961

BIRCKS W. - Angeborene und Erwobene Stenosen im bereich des aorten ursprungs. Klink und operative therapie. Zchr. Tube 117 186 1961

BROCKENBROUGH E.C., BRAUNWALD E., MORROW A.G. - A hemodynamic technic for the detection of hypertrophic subaortic stenosis. Circulation 22 728 1960

BRODY H. - Congenital cord across the origine of the aortic valvule. J. Techn. Methods 22 110 1942

BURRY A.F. - Supraortic stenosis associated with Marfan's Syndrome - Brit. Heart J. 20 143 1958

CARLOTTI J., JOLY F., FORMAN J., VERNANT P., CORONE P., SOULIE P. Les sténoses sus valvulaires à propos de trois observations. Acta tertii Europaei de cordis scientia. Conventus Romae AD 1960 - Henkes Edit. Haarlem Netherland

CHEU S., FIESE M.J., HATAYAMA E. - Supra aortic stenosis - Am. J. Clin. Path. 28 293 1957

CREECH O., LEDBETTER M., REEMTSMA K. - Congenital mitral insuffisancy with cleft posterior leaflet. Circulation 25 390 1962

DALLOZ Cl., GRAVIER J., VERNEY R.N., SCHIENGER - Exploration hémodynamique et angiocardiographique du rétrécissement aortique par ponction ventriculaire gauche directe. J. Med. Lyon 974 1129 1960

DENIE J.J., VERHEUGT Z.P. - Supravalvulär aortic stenosis- Circulation 18 902 1958

DOTTER C.T., BRISTOW J.D., MENASHE V.D., STAAR A., GRISWOLD H.E. Stenosis of left ventricular outflow tract. Causes and contrast visualization. Circulation 23 823 1961

DUBOST Ch., BLONDEAU Ph., PIWNICA A., SAADE B. - Traitement chirurgical des sténoses aortiques congénitales Ann.Chir. 15 1336 1961

DUSHANE J.W., EDWARDS E. - Congenital aortis stenosis in association with endocardial sclerosis of the left ventricle. Proc. staff meet. Mayo clinic 29 102 1954

EDWARDS E. - Pathology of anomalies of thoracic aorte - Am.J.Clin. Path. 23 240 1953

FRIEDBERG C.K. - Maladies du coeur (traduit de l'anglais par N. Gofstein et A. Larrauri), 2°édition. Maloine Edit. Paris 1959

FROMENT R., LENEGRE J., PERRIN A., HIMBERT J., NORMAND J. L'insuffisance coronarienne fonctionnelle. Abord anatomo-physiologique et critères de diagnostic clinique - Sem. Hôp. Paris 68 3327 1961

GERBAUX A. - Le rétrécissement aortique orificiel - Revue du Praticien 7 3321 1957

GIROUD A., LELIEVRE A. - Eléments d'embryologie 3ème ed. Le François Edit. Paris 1948

GORDON A., KIRSCHNER P., MOSCOWITZ H. - Hemodynamics of aortic and mitral valve disease. Grune and Stratton édit. New-York London 1961 (Librairy of congress catalog.card. n° 61 16654)

GORLIN R., MATTHEW M.B., MAC MILLAN I.K.R., DALEY R., MEDD W.E. Physiological and clinical observations in aortic valvular disease. Bull. New England Med.Center Boston 16 12 1954

GUEDE M. - A porpos de deux observations de sténose aortique sus orificielle Thèse Paris 1960

HEIM DE BALSAC - Anévrysme du sinus de valsalva (traité des cardiopathies congénitales, sous la direction de DONZELOT et d'ALLAINES) Masson Edit. Paris 1954

KEKTOEN L. - Rares cardiac anomalies - Tr.Chicago Path. Soc. 4 1899

HENRY E., COURBIER R., ROCHY P. - Les cavités cardiaques. Masson Edit. Paris 1959

HERBST M., BOCK K., HARTLEB C., FIEHRING H. - Die supravalvular aorten stenose mit hypoplasie der aorta. Fortsch. geb. Rontgenstrahlen 92 1960

KREEL I., REISS R., STRAUSS L., BLUMENTHAL S., BAROFSKY L. Supravalvular stenosis of the aorta. Ann. Surg. 149 519 1959

LENEGRE J. - Le rétrécissement aortique orificiel. Acquisitions médicales récentes - Journées médicales de la clinique propédeutique del'Hôpital Broussais. Flammarion Edit. Paris 1959

LENEGRE J., CARUSO G., CHEVALLIER H. - Traité d'électrocardiographie clinique, Masson Edit. Paris 1954

LEV M. - Autopsy diagnosis of congenital malformed hearts. Springfield Ch.C. Thomas, 53 1953

LOOGEN F., VIETEN H. - Die Diagnose der Supravalvulären aorten Stenose Z. Kreislauff 9 439 1960

LUCKSCH F. - Uber einen Quer verlanfenden Strang inder Aorta Zbl. allg. Path. 23 626 1912

MAC GOON D.C., MANKIN H.T., VLAD P., KIRKLIN J.W. - The surgical treatment of supravalvular aortic stenosis. J.Thoracic Surg. 41 125 1961

MATHEY J., GALEY J.J., BINET J.P., DUBOYS Y., St FLORENT G. - Réflexions sur le traitement chirurgical des sténoses aortiques congénitales. Ann. Chir. 15 1344 1961

MENCARELLI - Sténose supravalvulaire aortique. Arch. ital. Anat. Path. I 829 1930

MONCKEBERG-GIESSEN - Einige Komplikationen bei angeborener Stenose des Isthmus aortae. Verh. Dtsch. Ges. Path. 11 267 1907

MORROW A.G., WALDAUSEN J.A., PETERS R.L., BLOODWELL R.D. BRAUNWALD E. - Supravalvular aortic stenosis. Clinical, hemodynamic and pathologic observations. Circulation 20 1003 1959

MOSS A.J. - Congenital aortic stenosis associated with endocardial sclerosis. Am. Jour. Dis. Child. 91 621 1956

MOUQUIN M., BRUN Ph., GESCHWIN H., BACQUET G., DUBOIS E. - Etude cinétique des valves aortiques; Premiers éléments tirés de la cinéangiocardiographie. Arch. Mal. Coeur 55 I 1962

MOUQUIN M., DUBOST Ch., MAURICE P., HATT P.Y. Anévrysme du sinus de valsalva rompu dans l'oreillette droite. Etude à propos d'une observation. Arch. Mal. Coeur 51 935 1958

MOUQUIN M., LAURENT D. - Données récentes sur la physiologie coronarienne. Path. Biol. 8 1695 1960

NORMAND J. - Les rétrécissements aortiques sigmoïdiens ; indications opératoires actuelles. Doin Edit. Paris 1957

PEROU M.L. - Supravalvular aortic stenosis : a morphological study with attempt at classification. Arch. Path. 71 453 1961

PLEE A. - Anévrysme du sinus de valsalva - Thèse 1959 Paris

PRIOR R. - Endocardial fibroelastis. Am. J. Path. 26 969 1950

PYORALA K., HEIKEL P.E., HALONE P.I. - Aortic hypoplasie. Amer. Heart J. 57 289 1959

ROHRLE F., ROSENBERG - Chorda tendinea congenital in aorta. Dtsch. med. Wschr. 22 270 1896

SAUBIER E., MICHAUD P., PONT M., VIARD H., NORMAN R.J., SCHLIENGER R. - Possibilités actuelles de la chirurgie dans le rétrécissement aortique. Rev. Lyonnaise Med. 10 385 1961

SERVELLE - Rétrécissements aortiques congénitaux. Ann. Chir. 15 1353 1961

SISSMAN N., NEILL C.A., SPENCER F.C., TAUSSIG H.B. Congenital aortic stenosis, Circulation 19 458 1959

SOULIE P., JOLY F., CARLOTTI J. - Contribution au diagnostic des sténoses congénitales de l'aorte. Ann. Chir. 15 1328 1961

SOULIE P., FORMAN J. - Anatomie pathologique des rétrécissements congénitaux . Ann. Chir. 15 1319 1961

STARR A., DOTTER Ch., GRISWOLD - Supravalvular aortic stenosis. Diagnosis and treatment. Jour. Thor. Surg. 41 134 1961

TORRES E.T., CALVACANTI A.R. - Congenital elastis of aortic valve. Amer.Heart 45 630 1953

VAYSSE - Chirurgie de la sténose aortique orificielle congénitale ; à propos de huit cas opérés. Ann.Chir. 15 1361 1961

WEINSTEIN S. - An anomalous band across the channel of the aorta at the level of the aortic leaf lets. Tr. Chicago Path.Soc. 12 277 1927

WILLIAMS J.C.P., BARRATT-BOYES B.G., LOWE J.B. - Supravalvular aortic stenosis. Circulation 24 1311 1961

---

AGEMP
POLYCOPIE
8, rue Dante
PARIS-V•
Téléphone : ODÉon 58-90